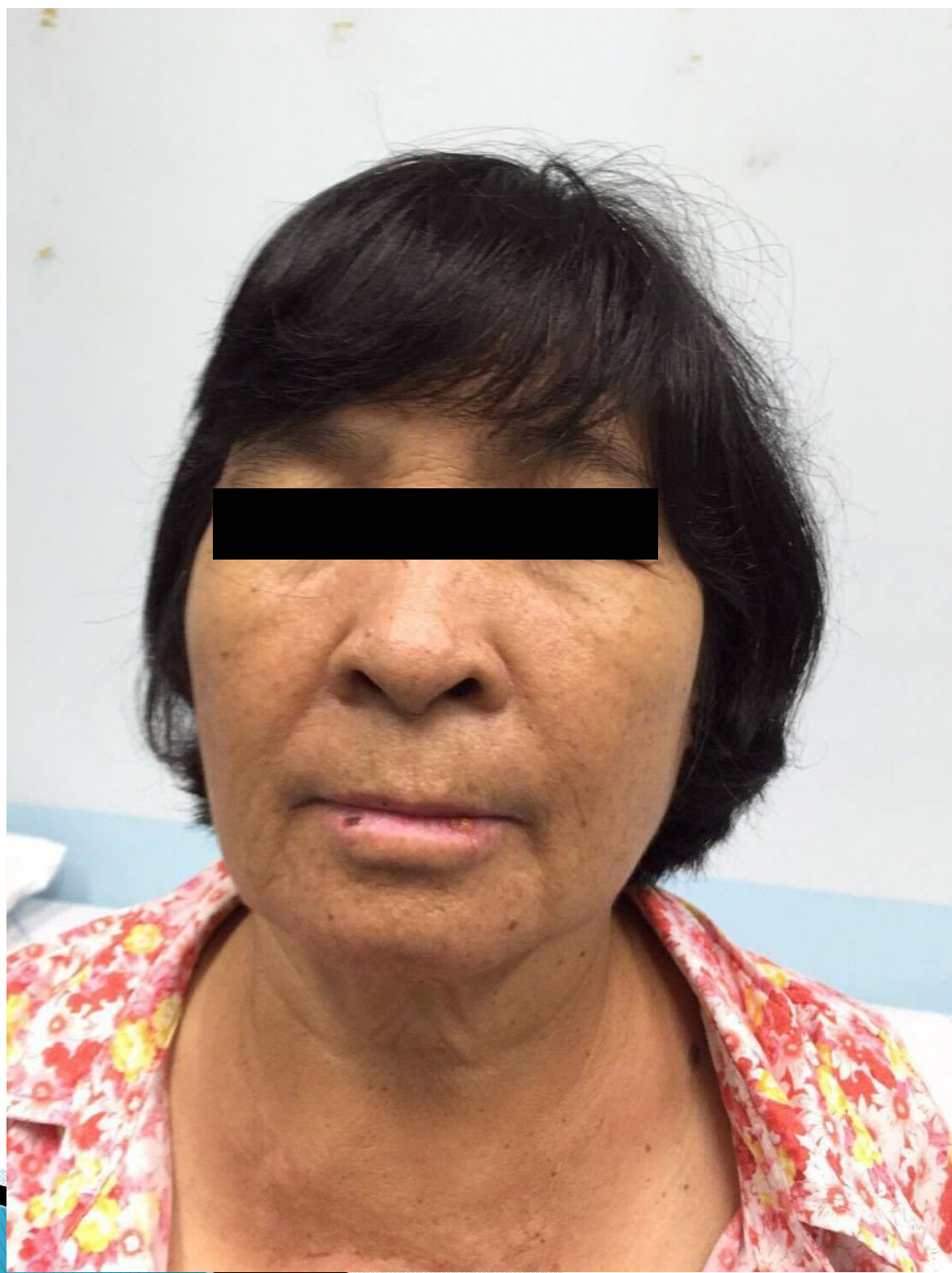
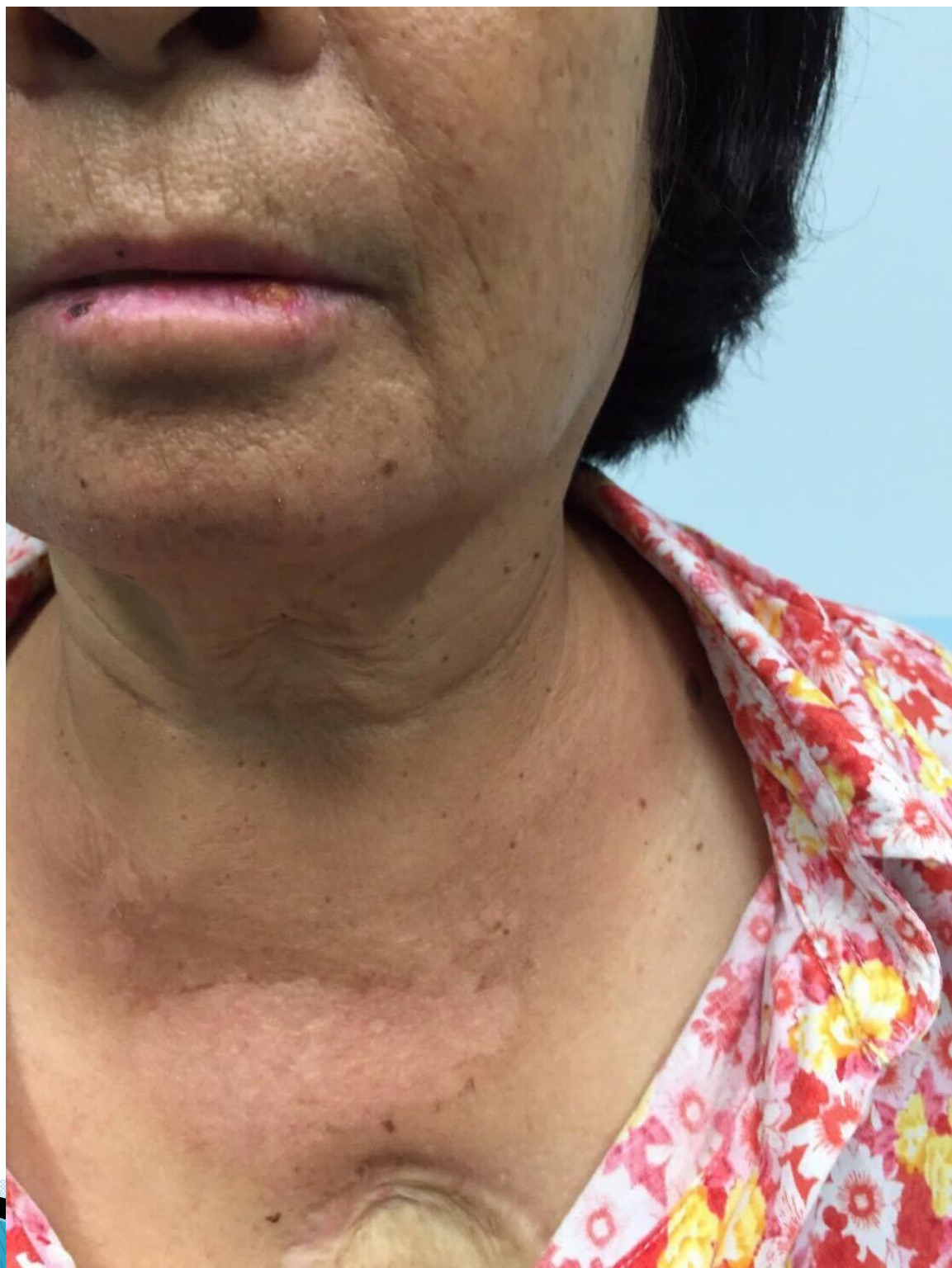
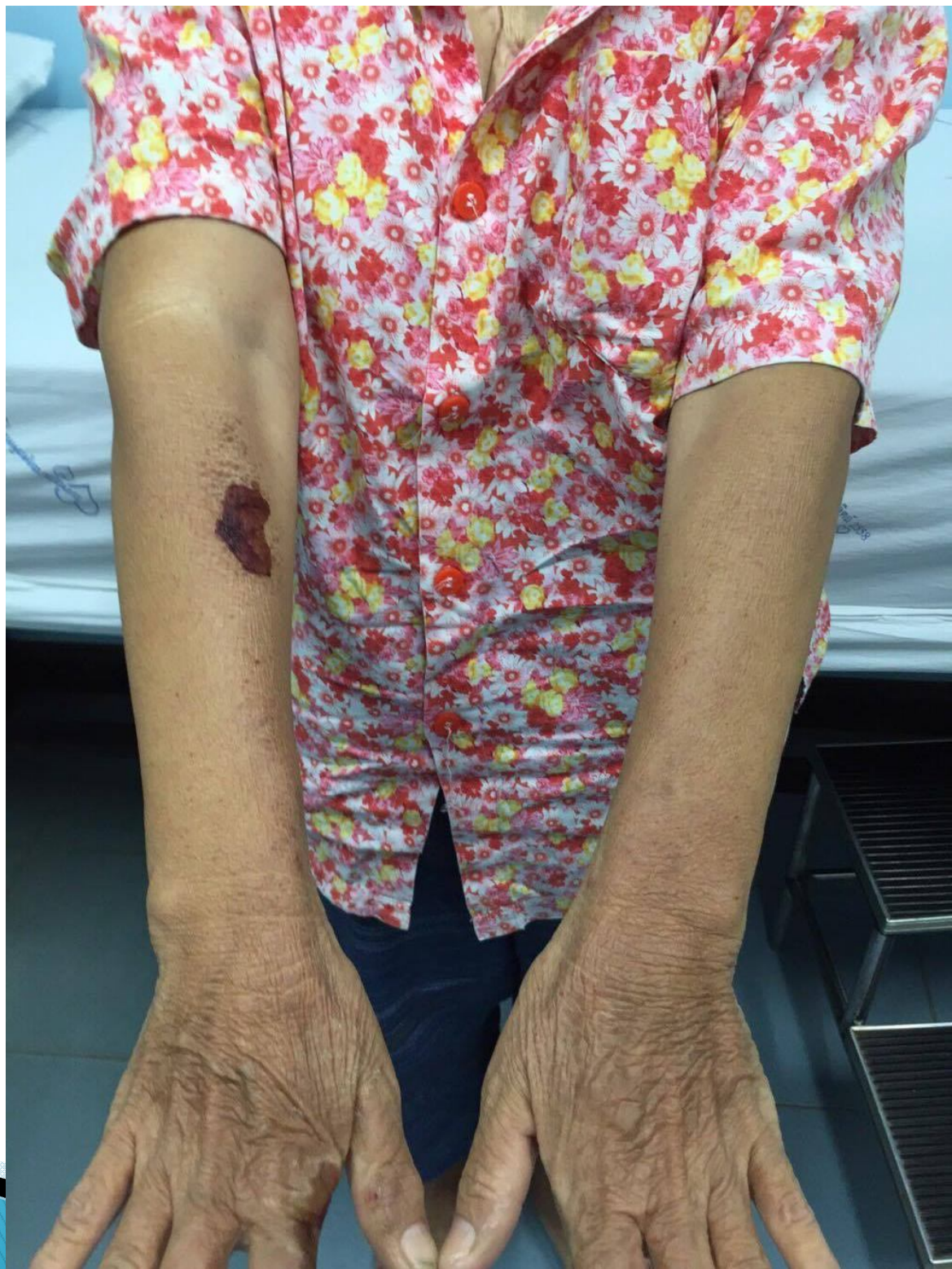
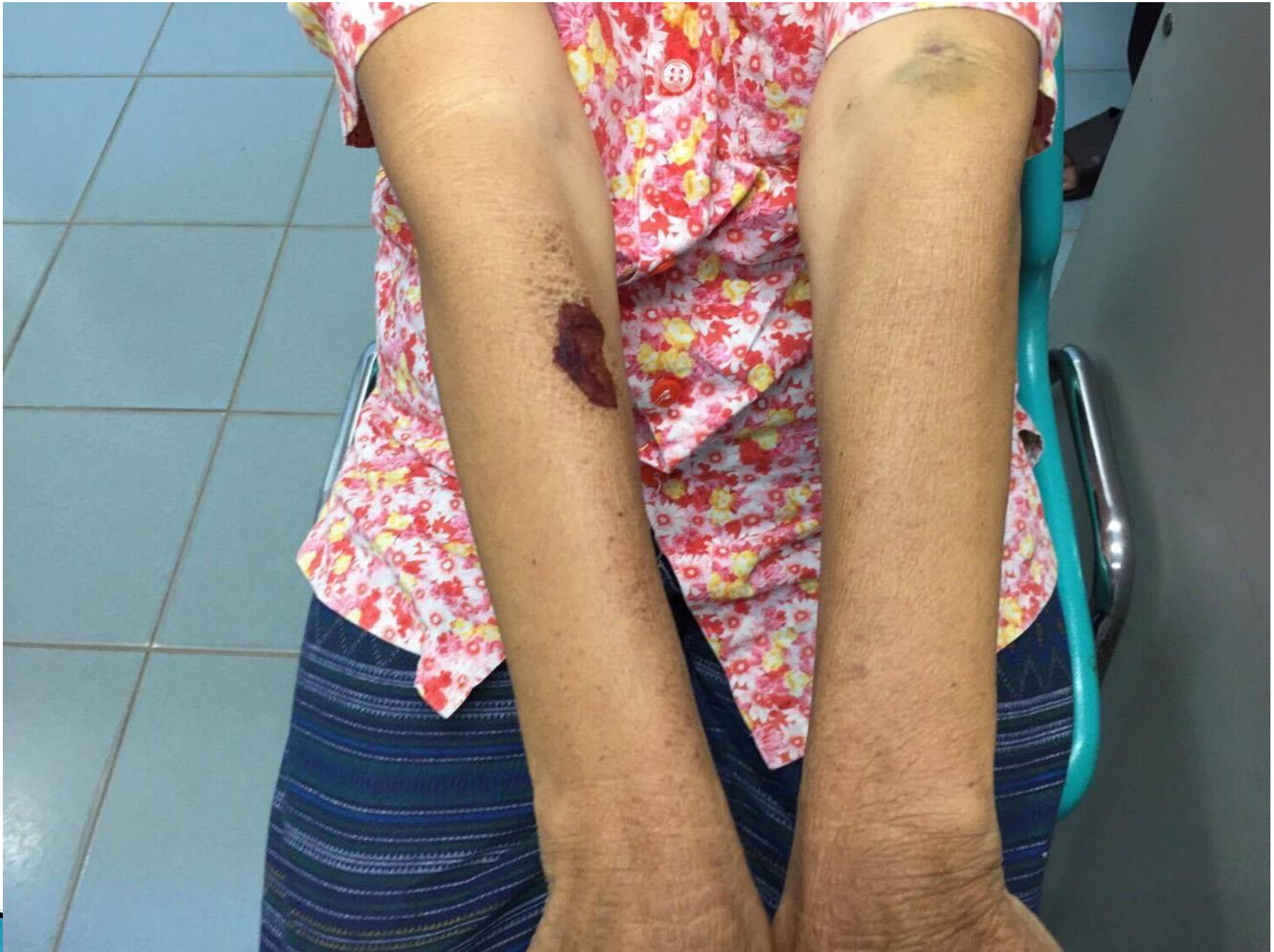
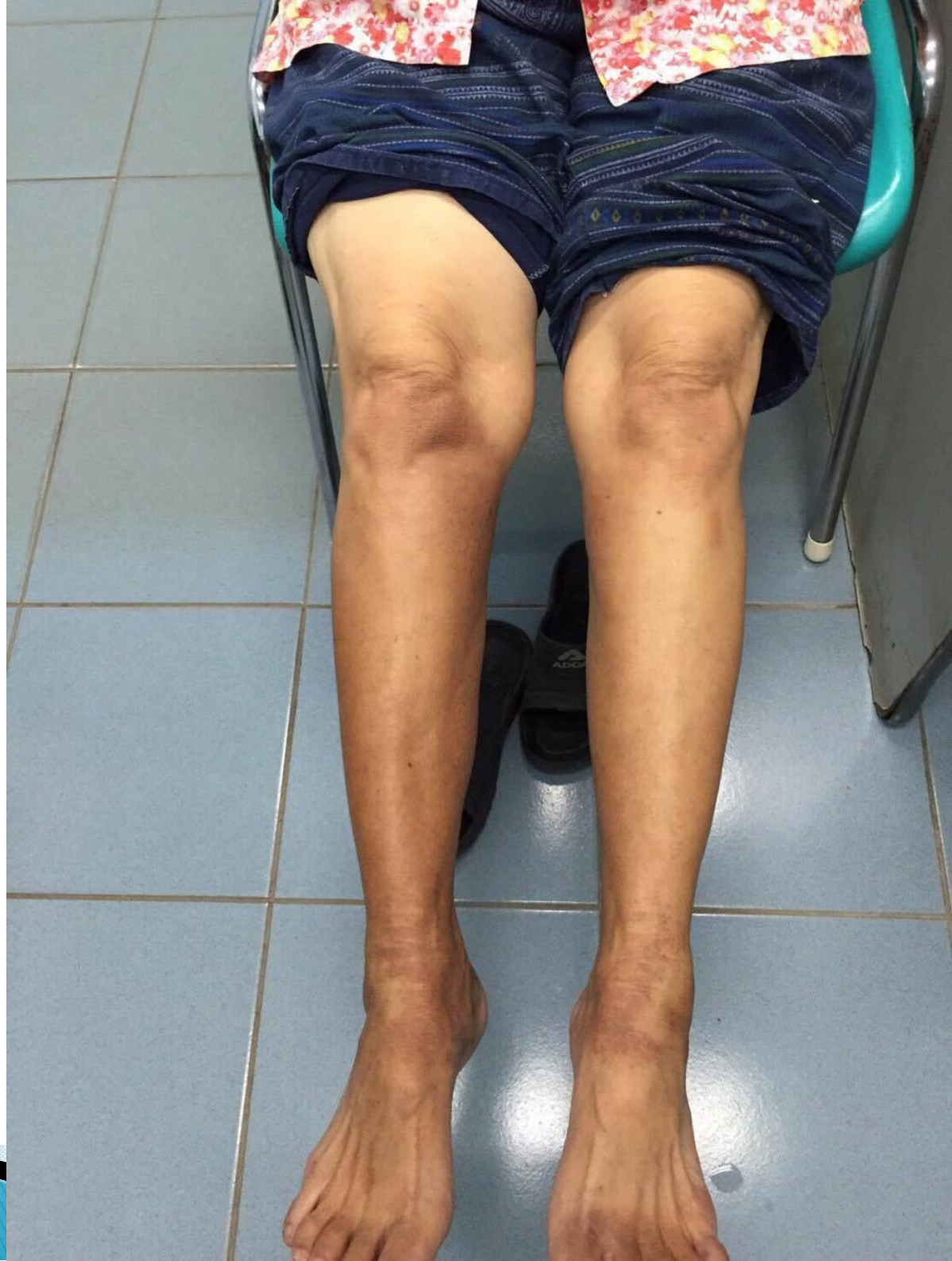


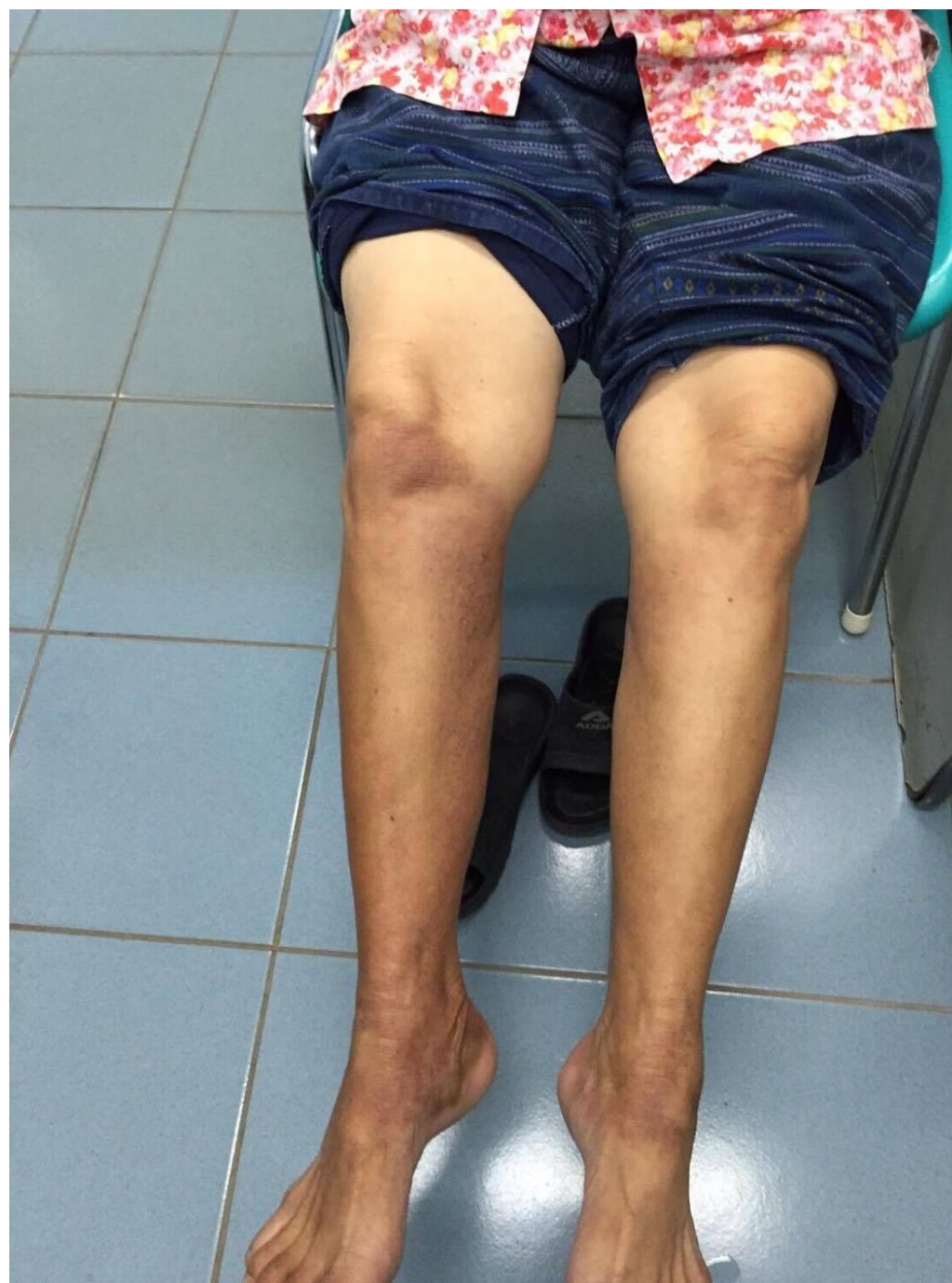






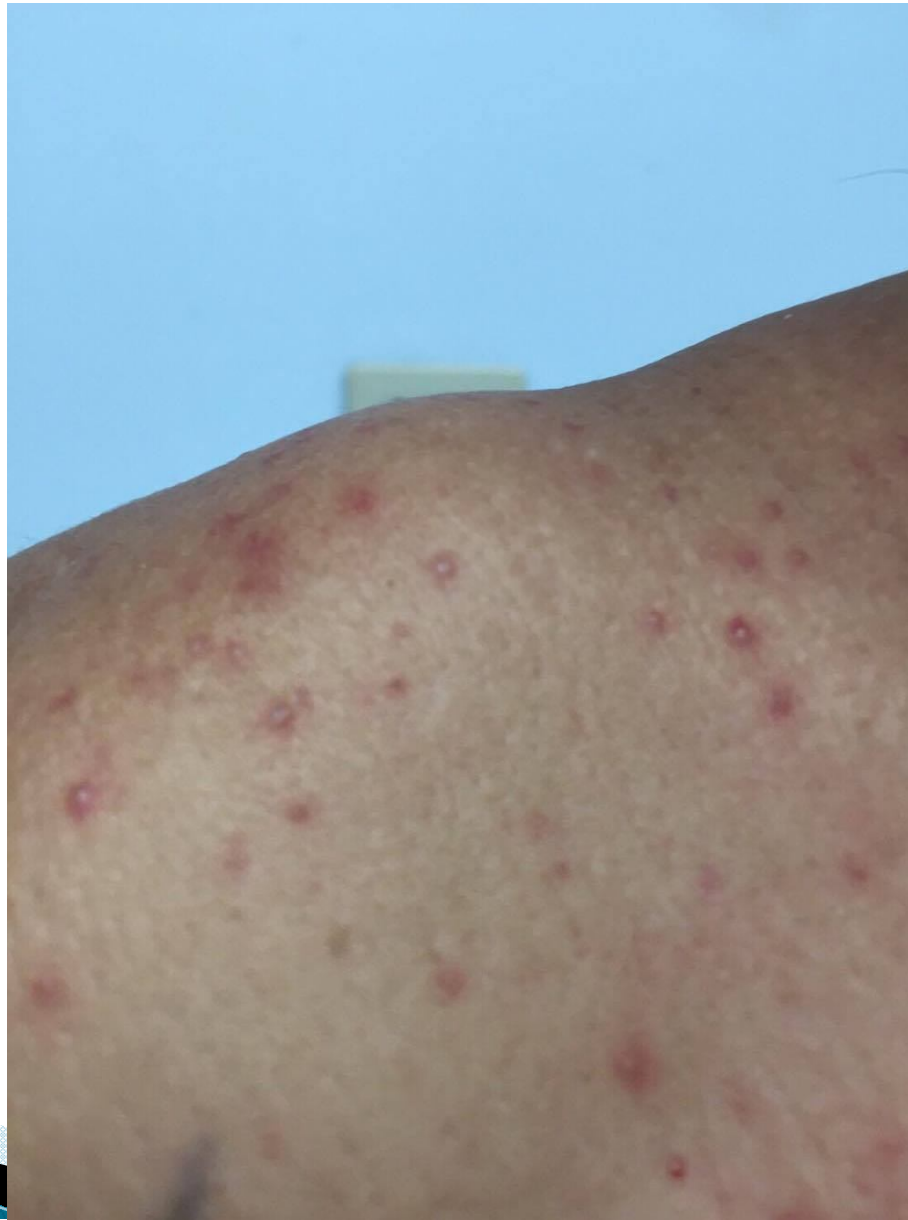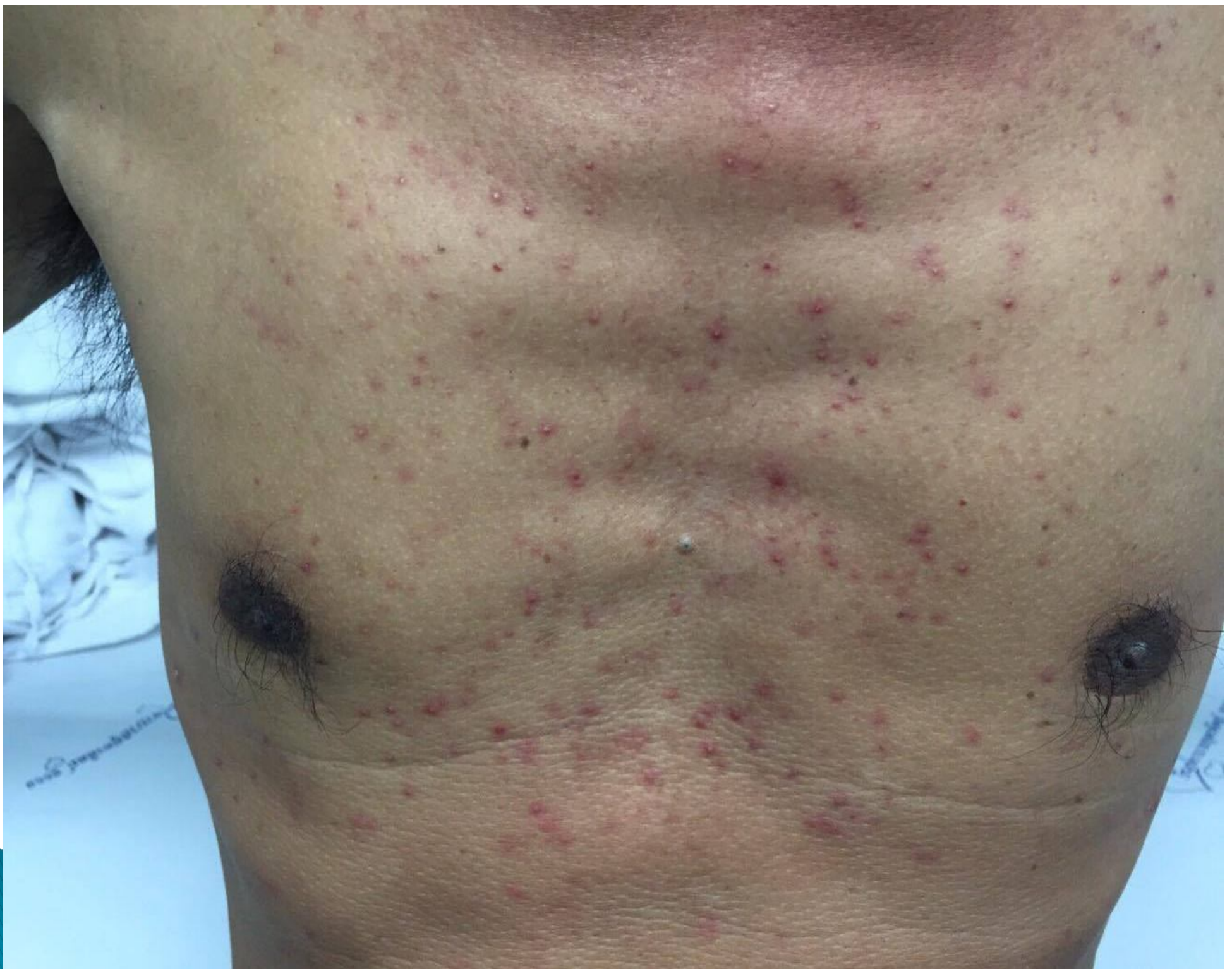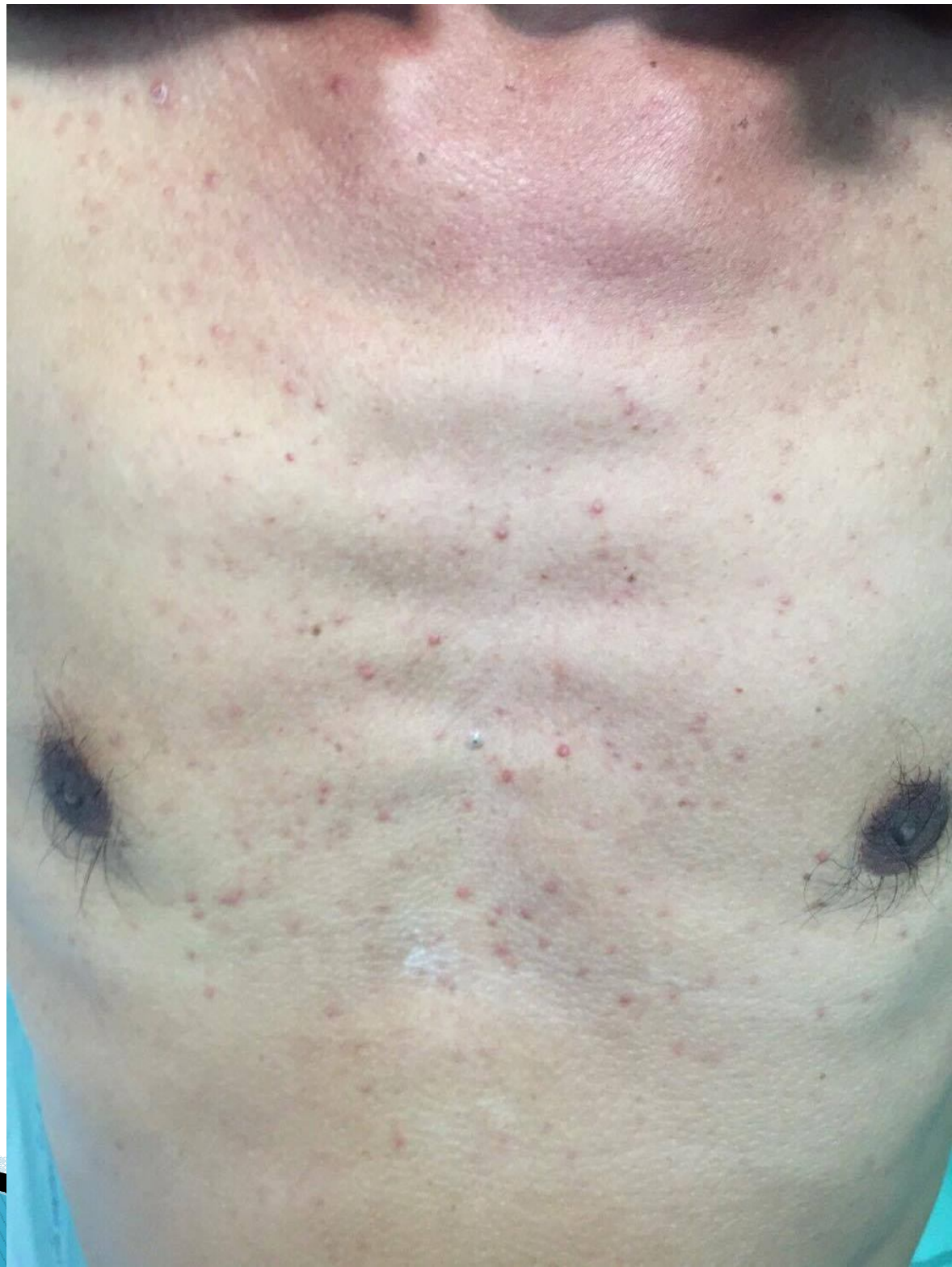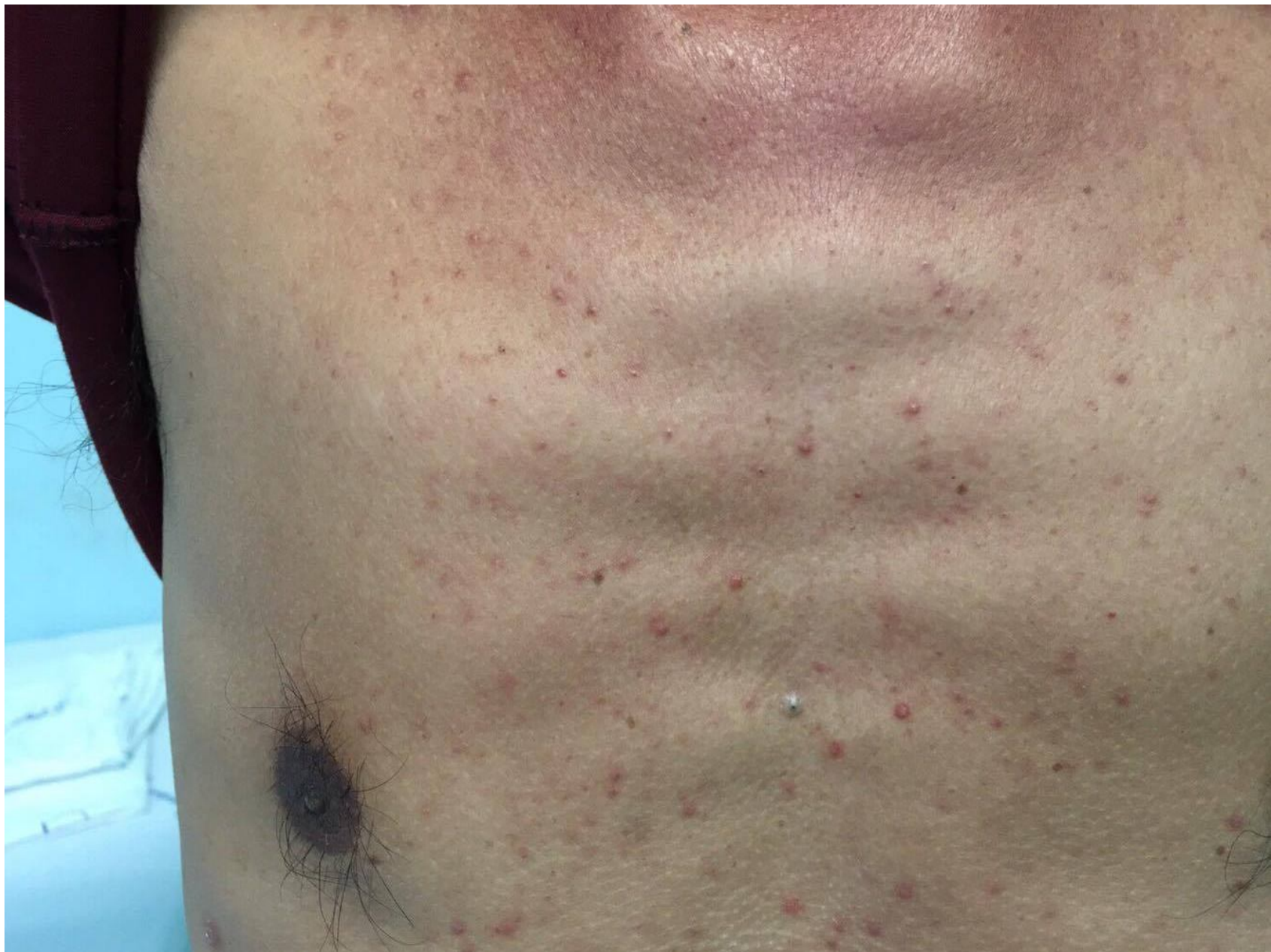Drug induced photodermatitis

CASE 3 ผู้ป่วยชายไทยโสด อายุ 34 ปี ITP ได้รับการรักษา
ด้วย dexamethazone นิด



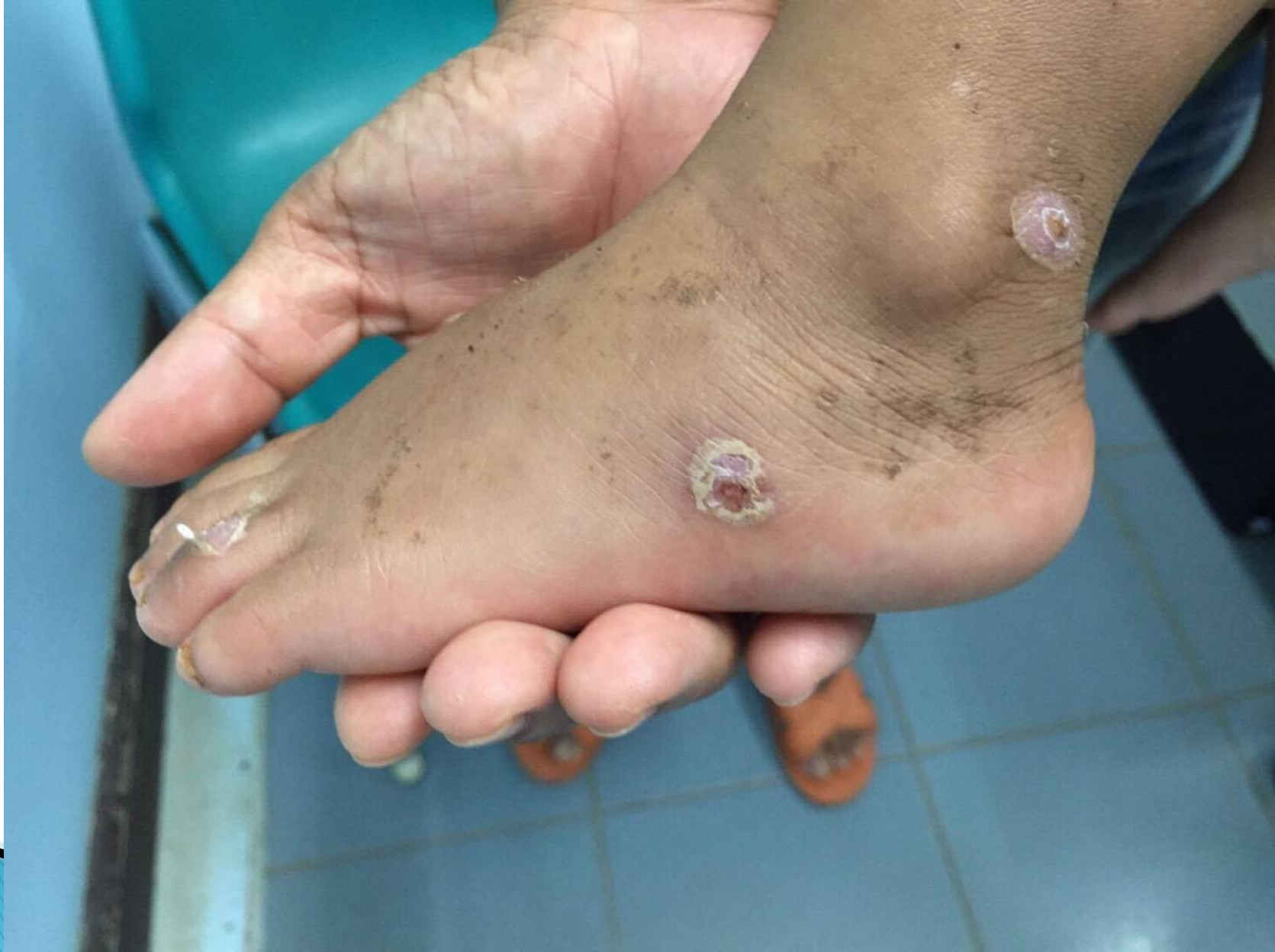


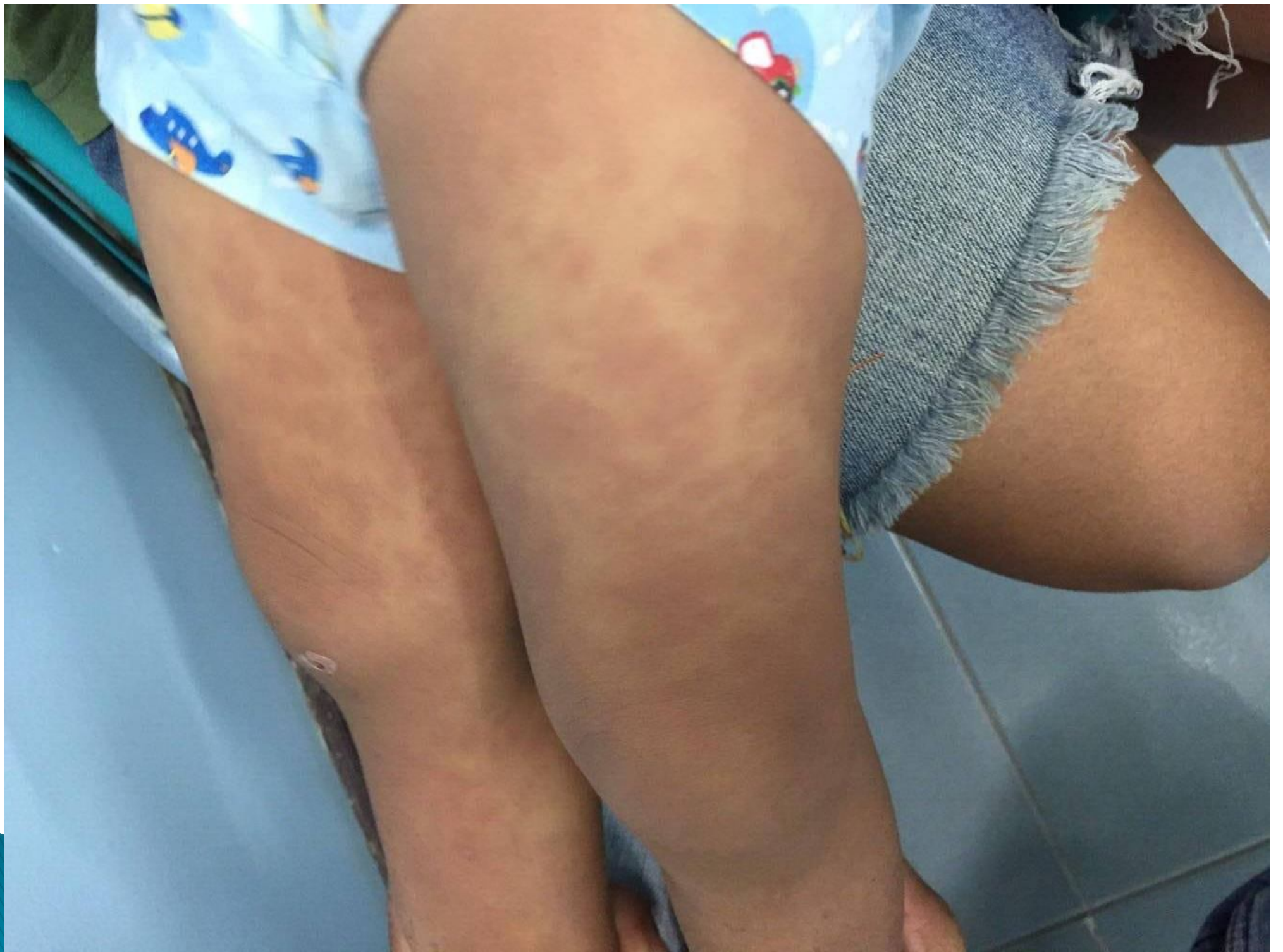


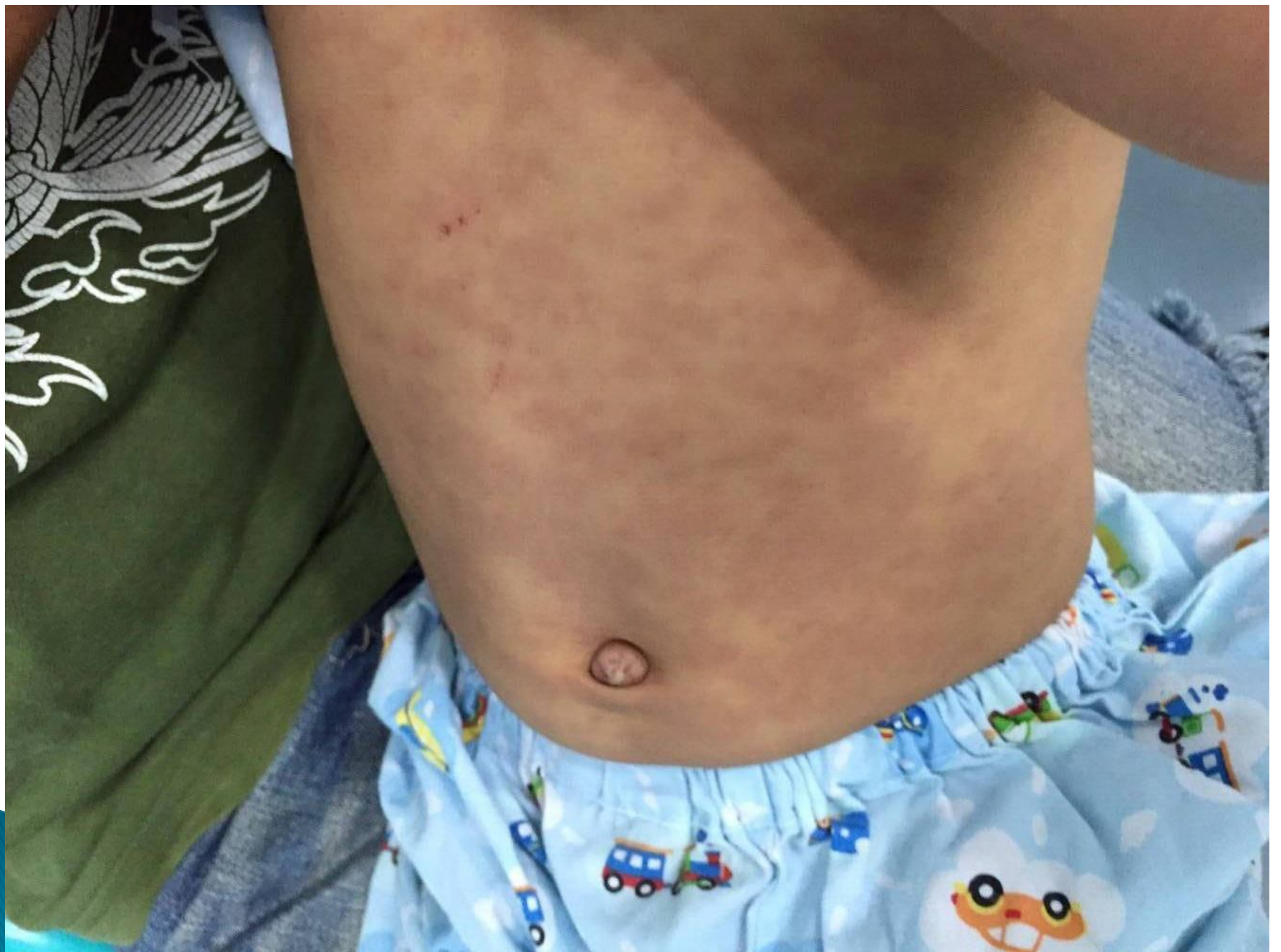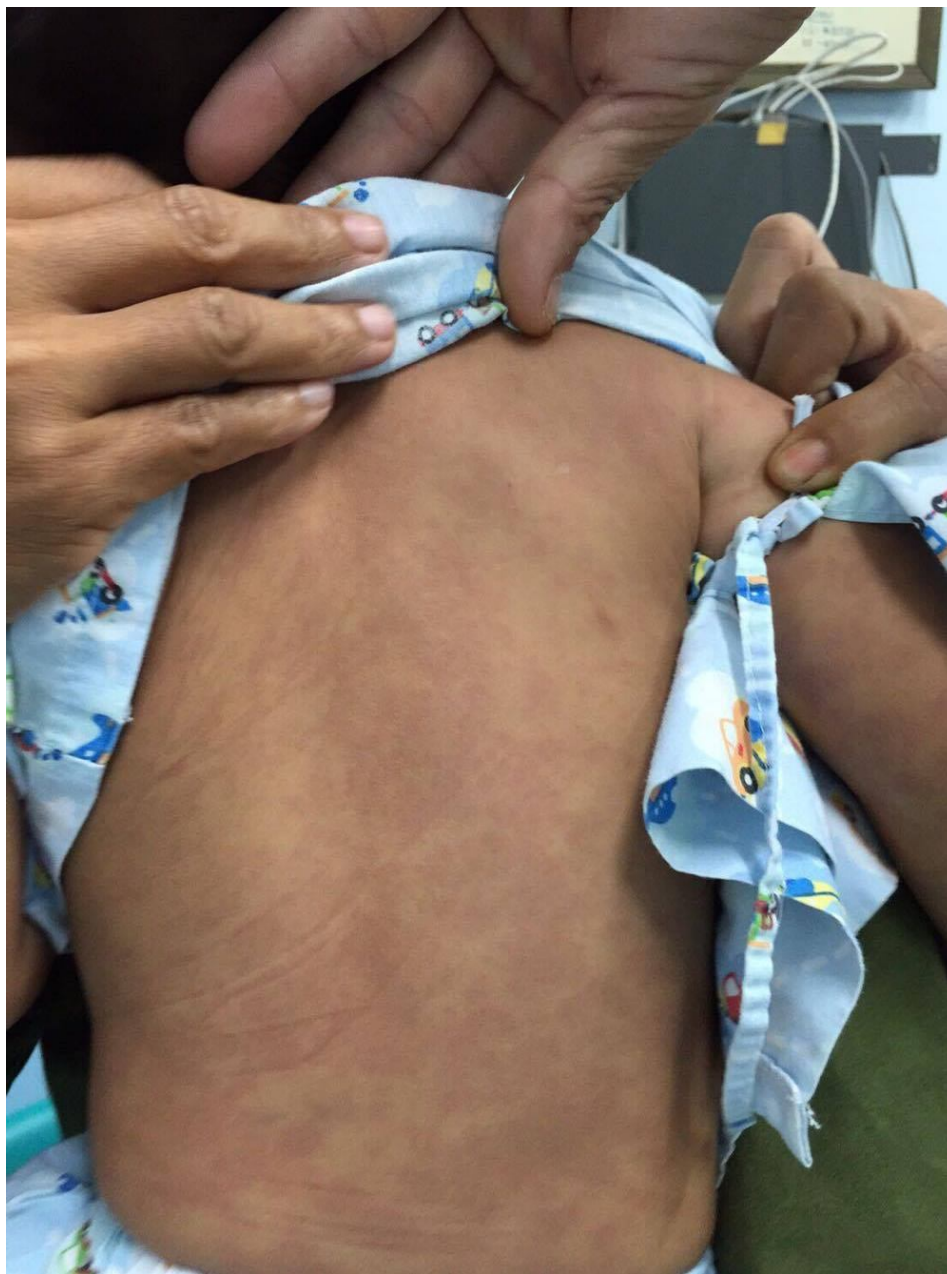Acneiform eruption

CASE 4 เด็กชายไทย อายุ 3 ปี มีแผลที่เท้า ใ้ดยาจากคลินิก
ibuprofen และ amoxicillin



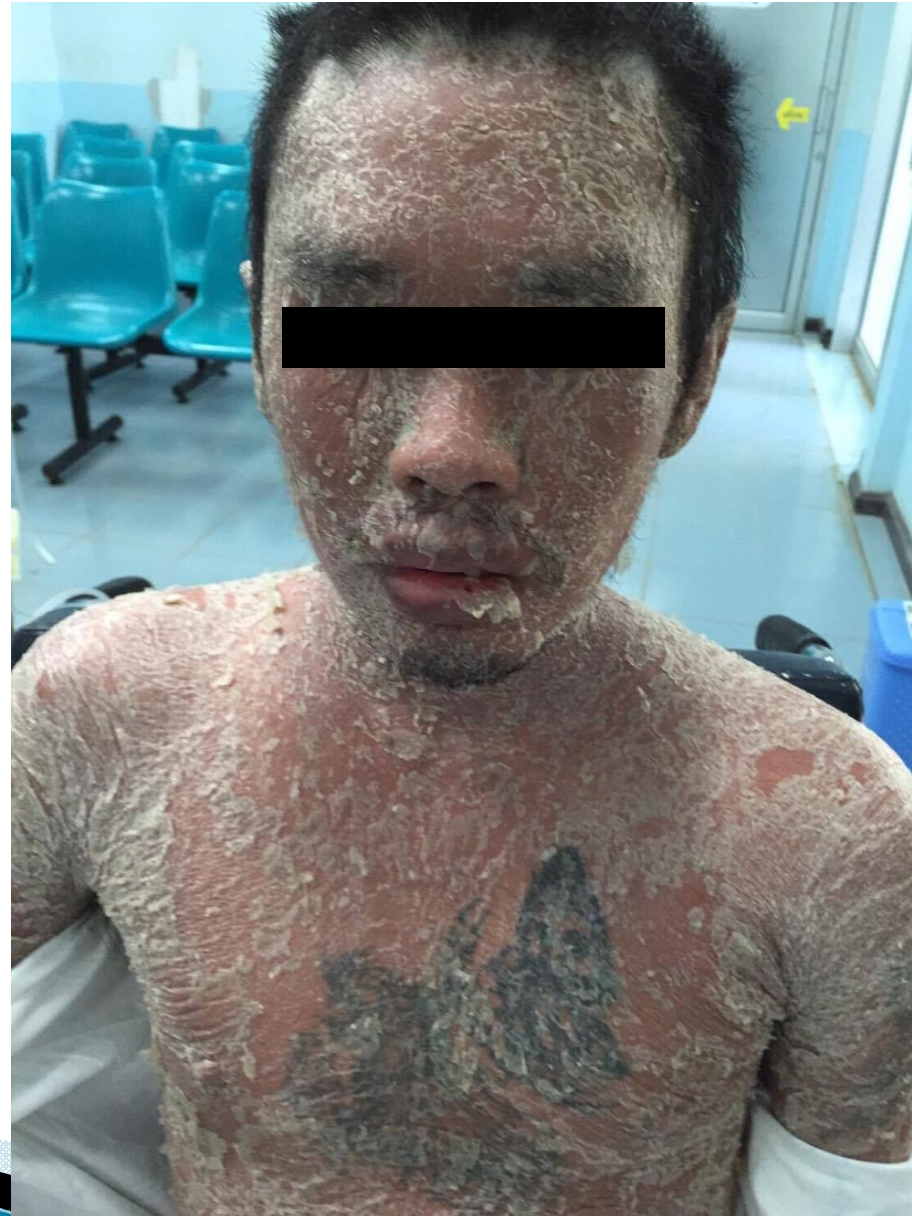


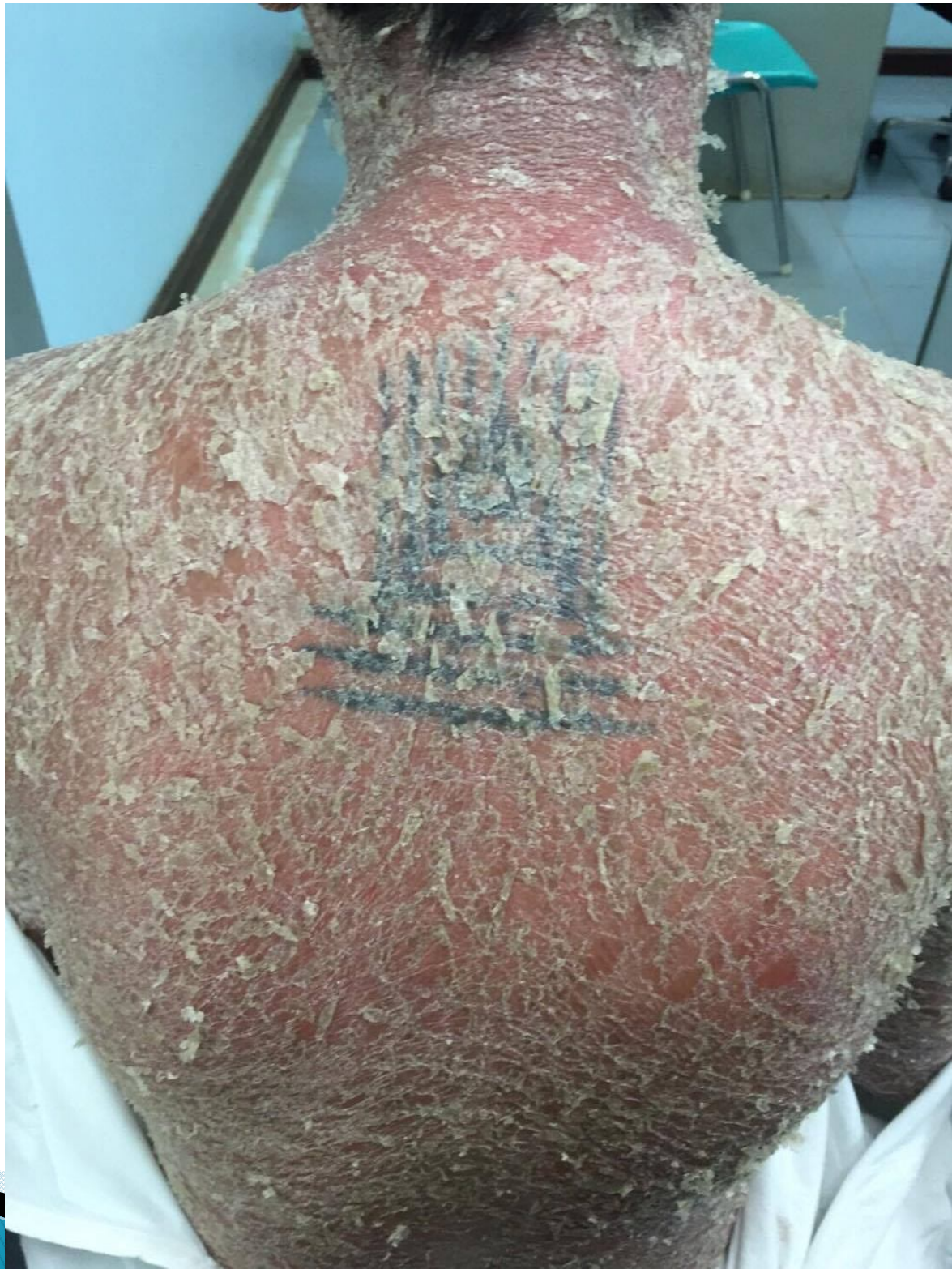


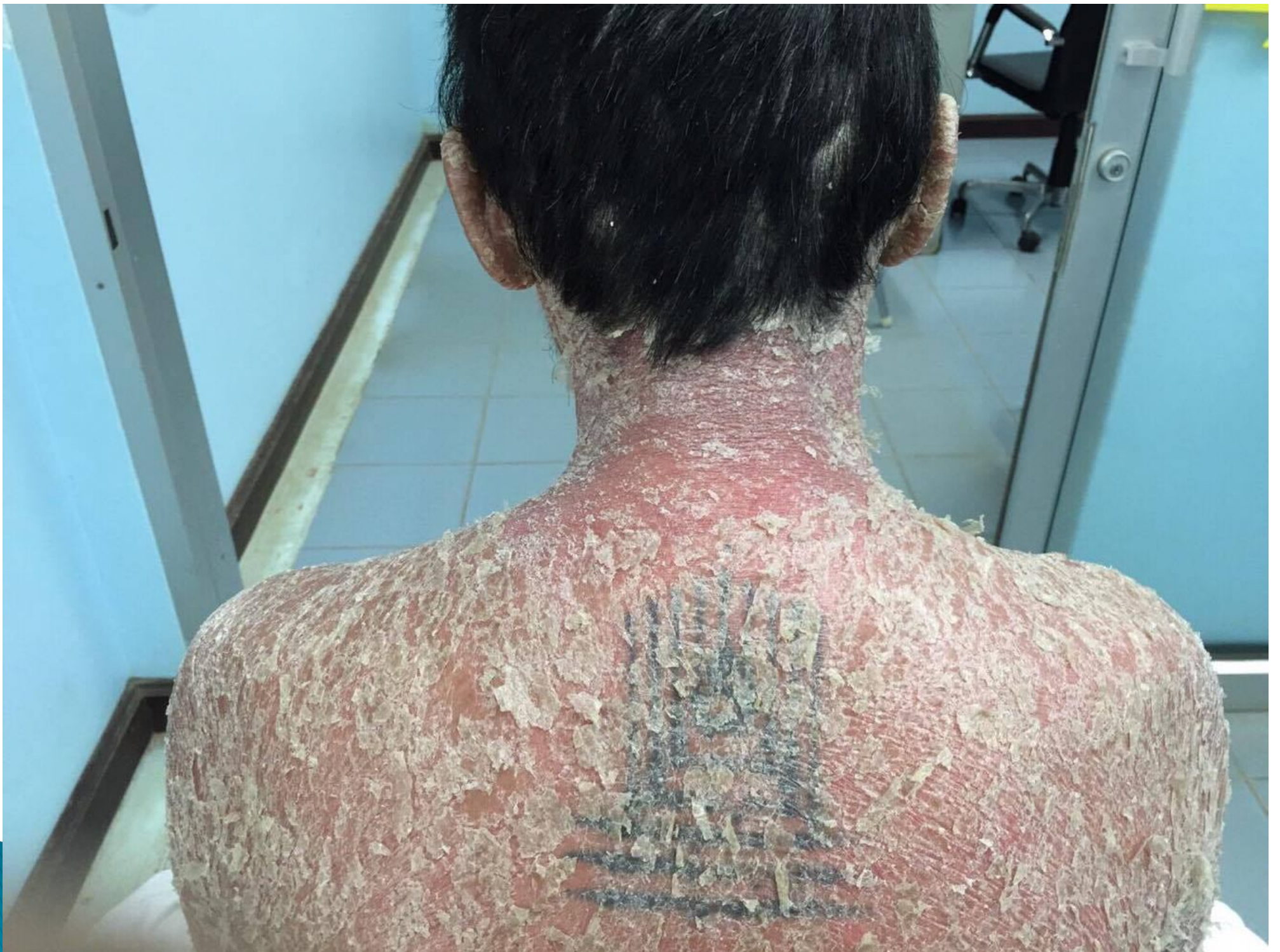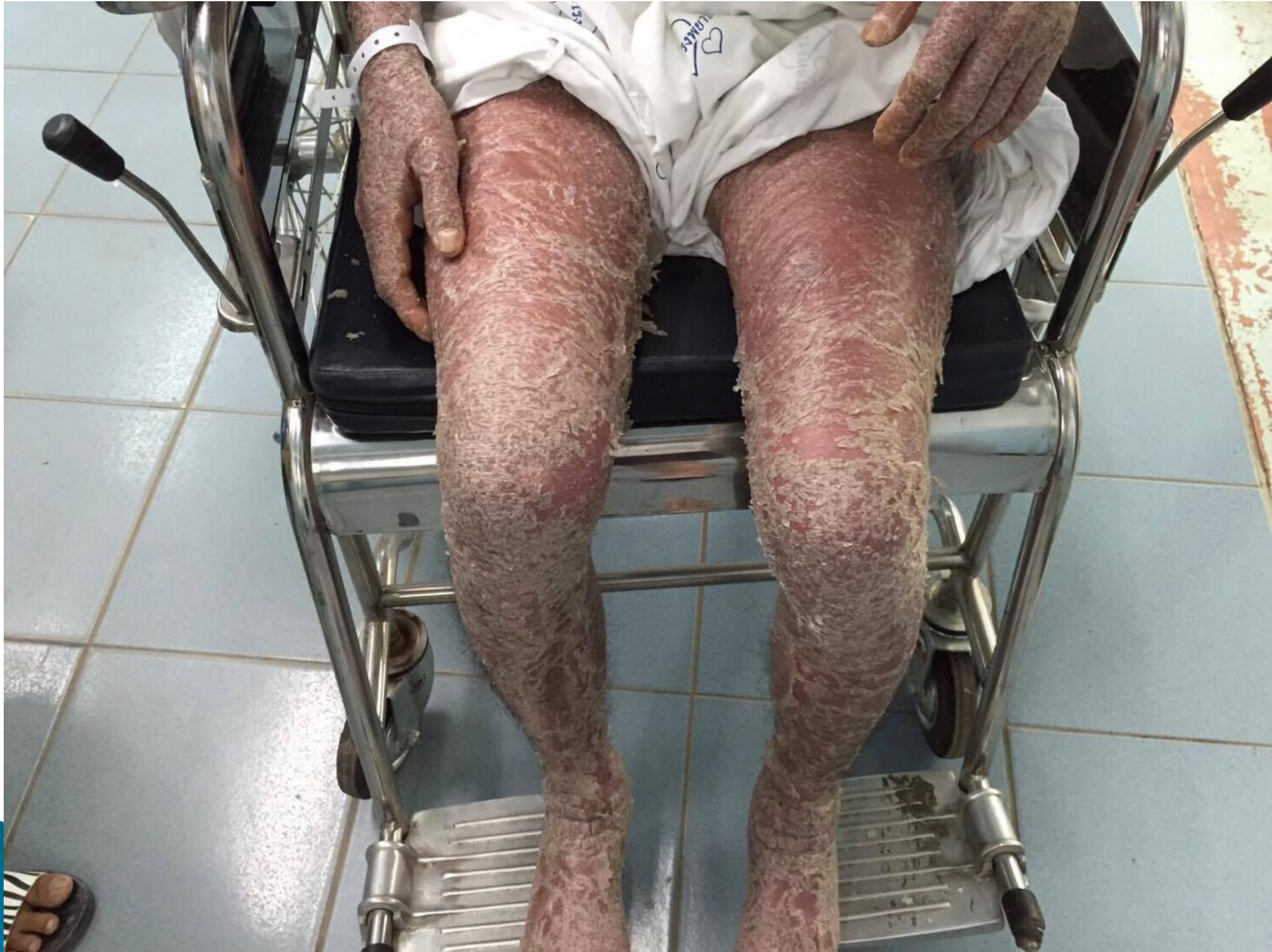Urticarial Vasculitis from Ibuprofen

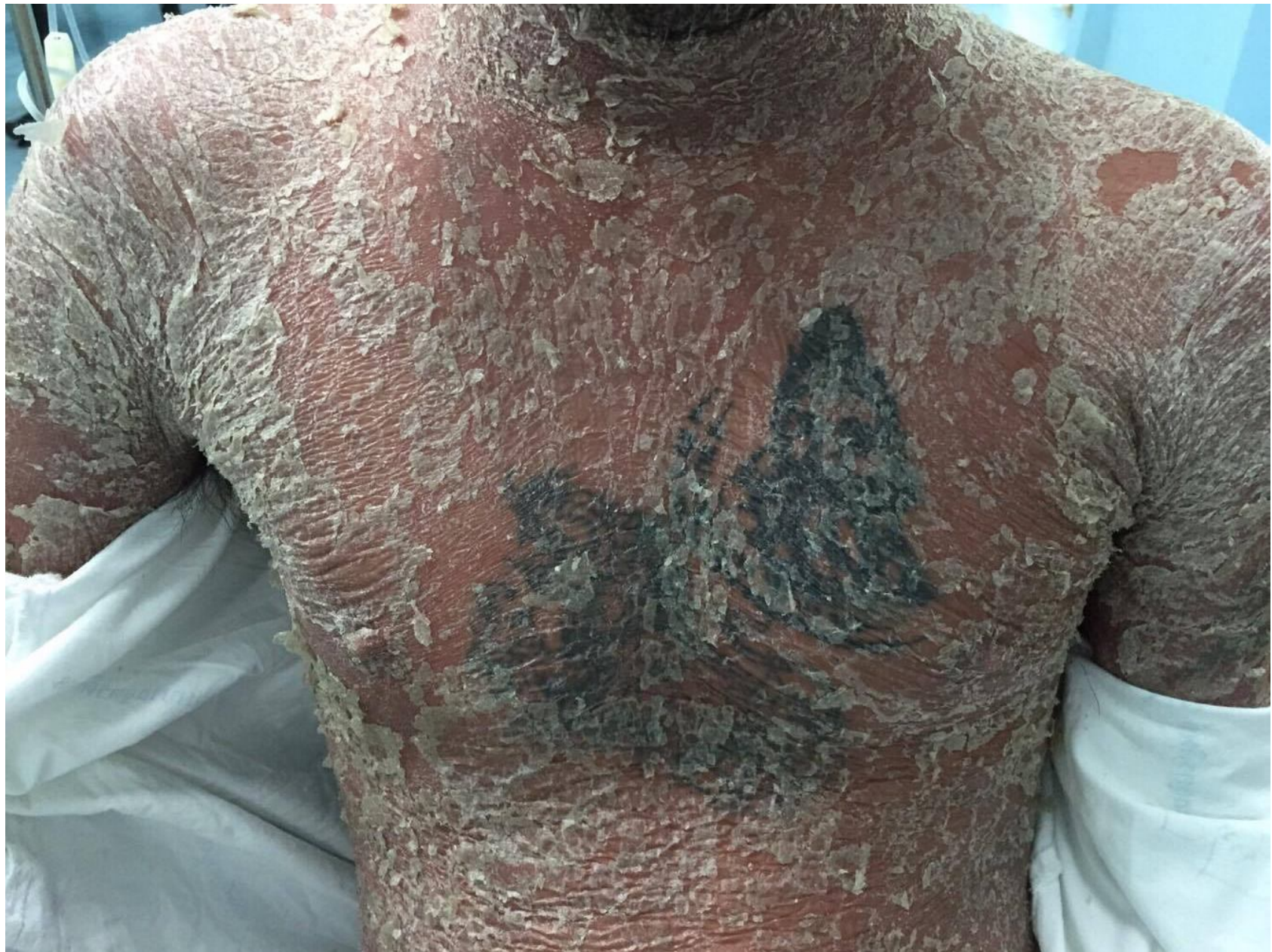CASE 5 ผู้ป่วยชายไทยโสด อายุ 30 ปี เป็นโรคสะเก็ดเงิน
ขาดการรักษาต่อเนื่อง ไปซื้อสมุนไพรทานเอง 5 สัปดาห์







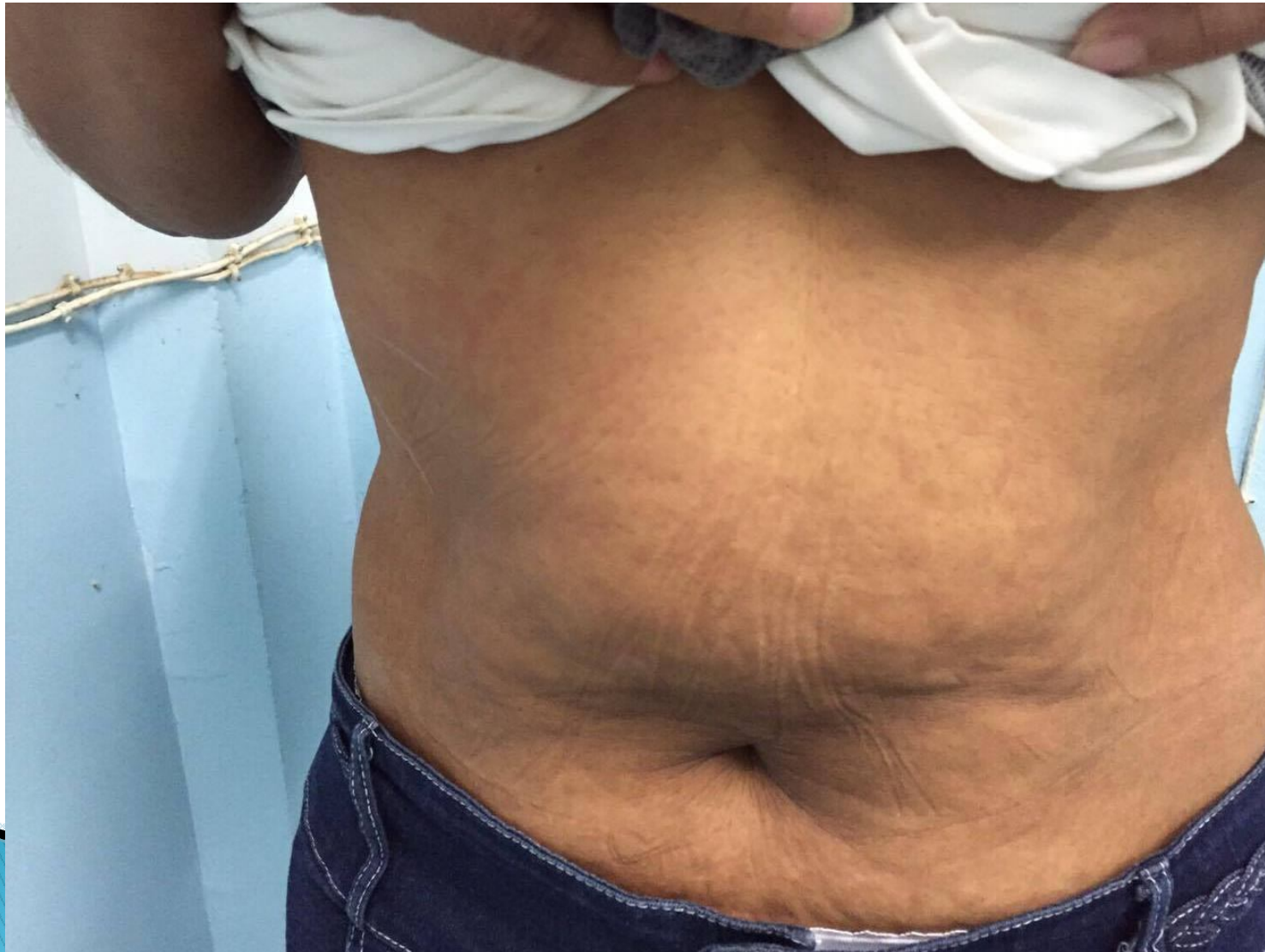

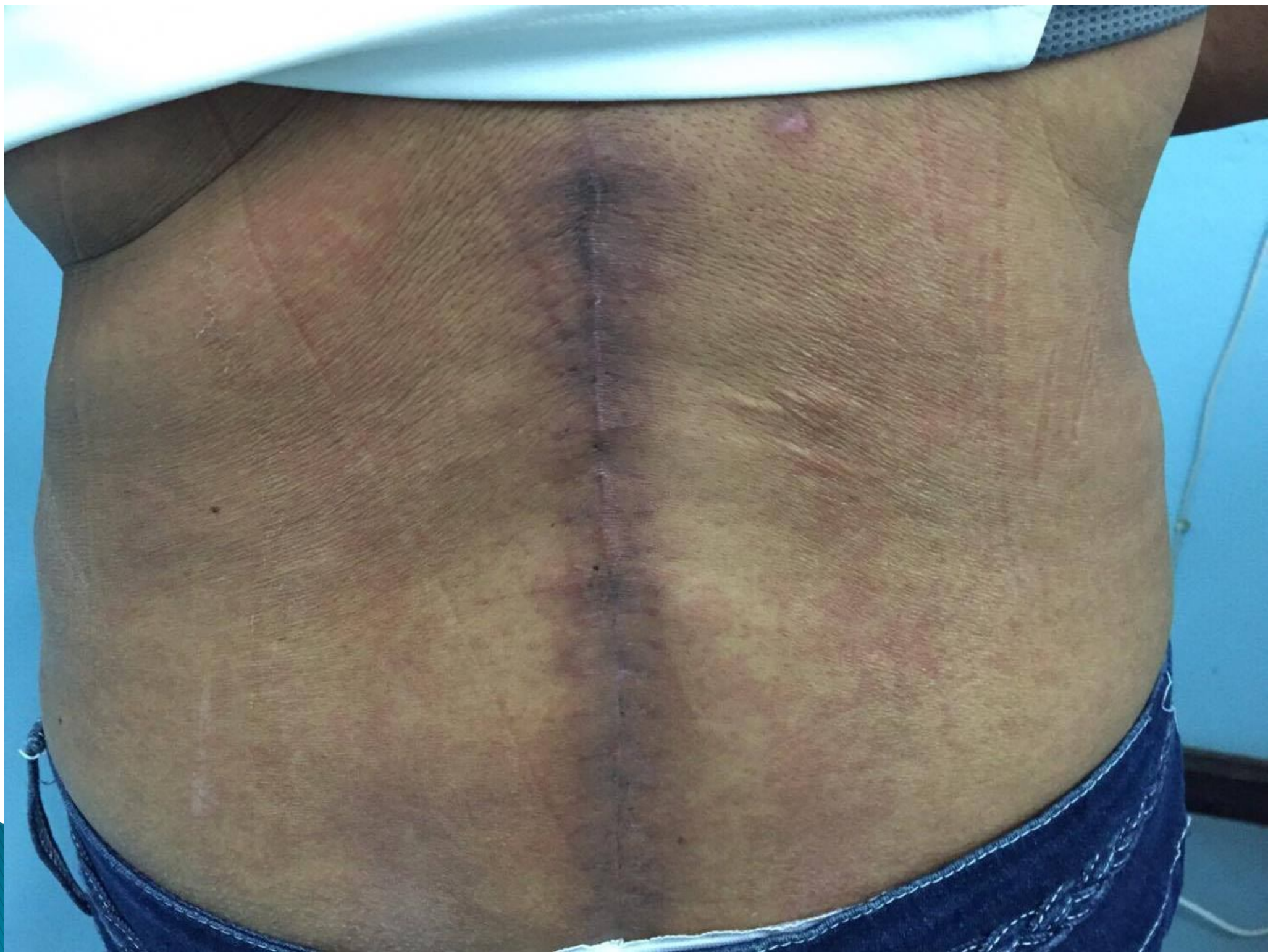


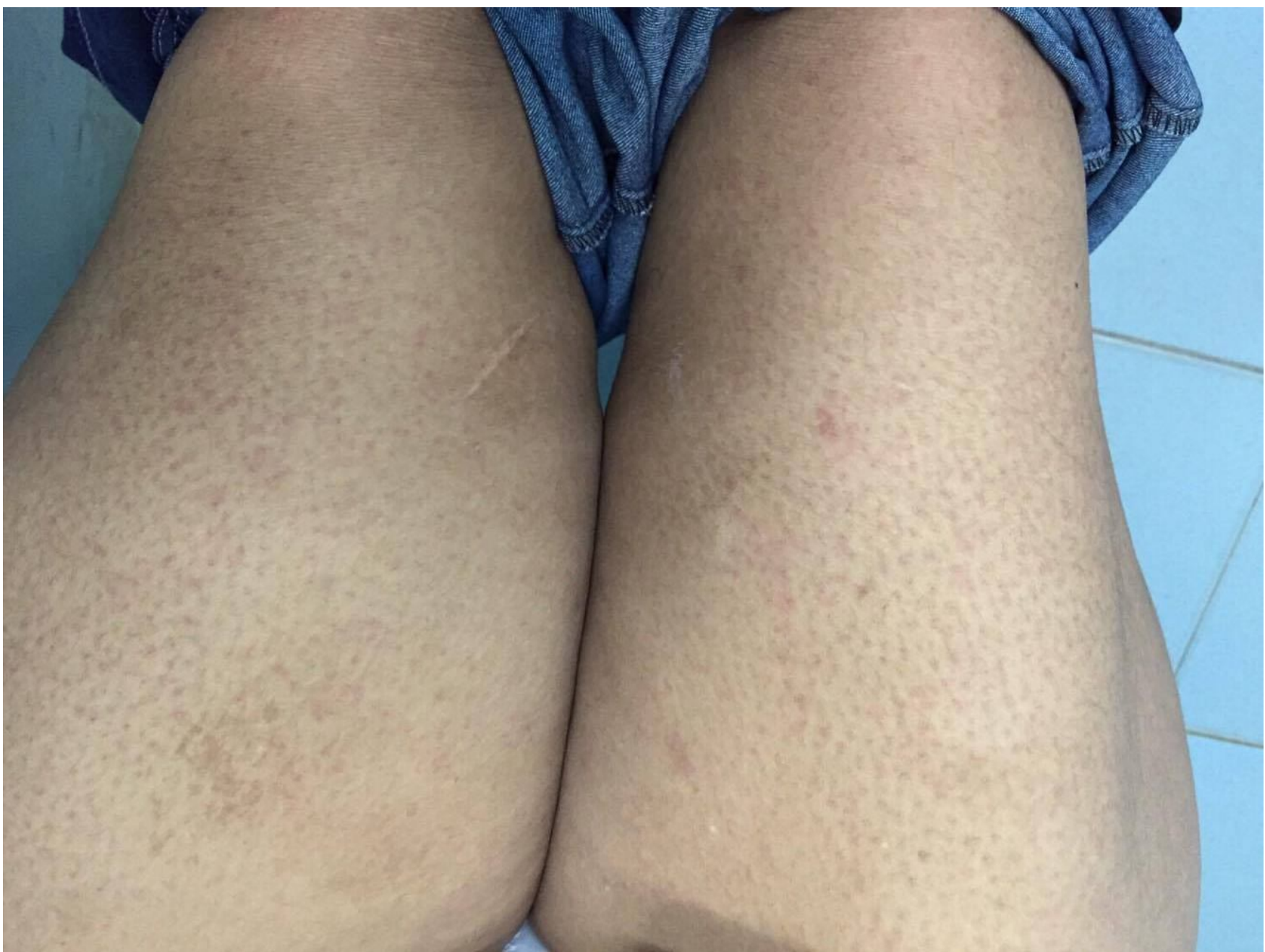Exfoliative Dermatitis from Herb

CASE 6 ผู้ป่วยหญิงไทย อายุ 46 ปี Case DLD&L-Spondylosis
on zimmex, alfacidol และ calcium

7 วันก่อน เจ็บคอ กิน ampicillin ไป 2 วัน เกิดผื่น







Maculopapular rash from ampicillin

CASE 7 ผู้ป่วยหญิงไทยอายุ 45 ปี มีประวัติแพ้ยาหลายชนิด
ต่อมาไปตรวจที่คลินิกด้วย ไอ เจ็บคอ ได้ยา amoxicillin,
bromhexin และ paracetamol 3 วันต่อมา เกิดผื่น





