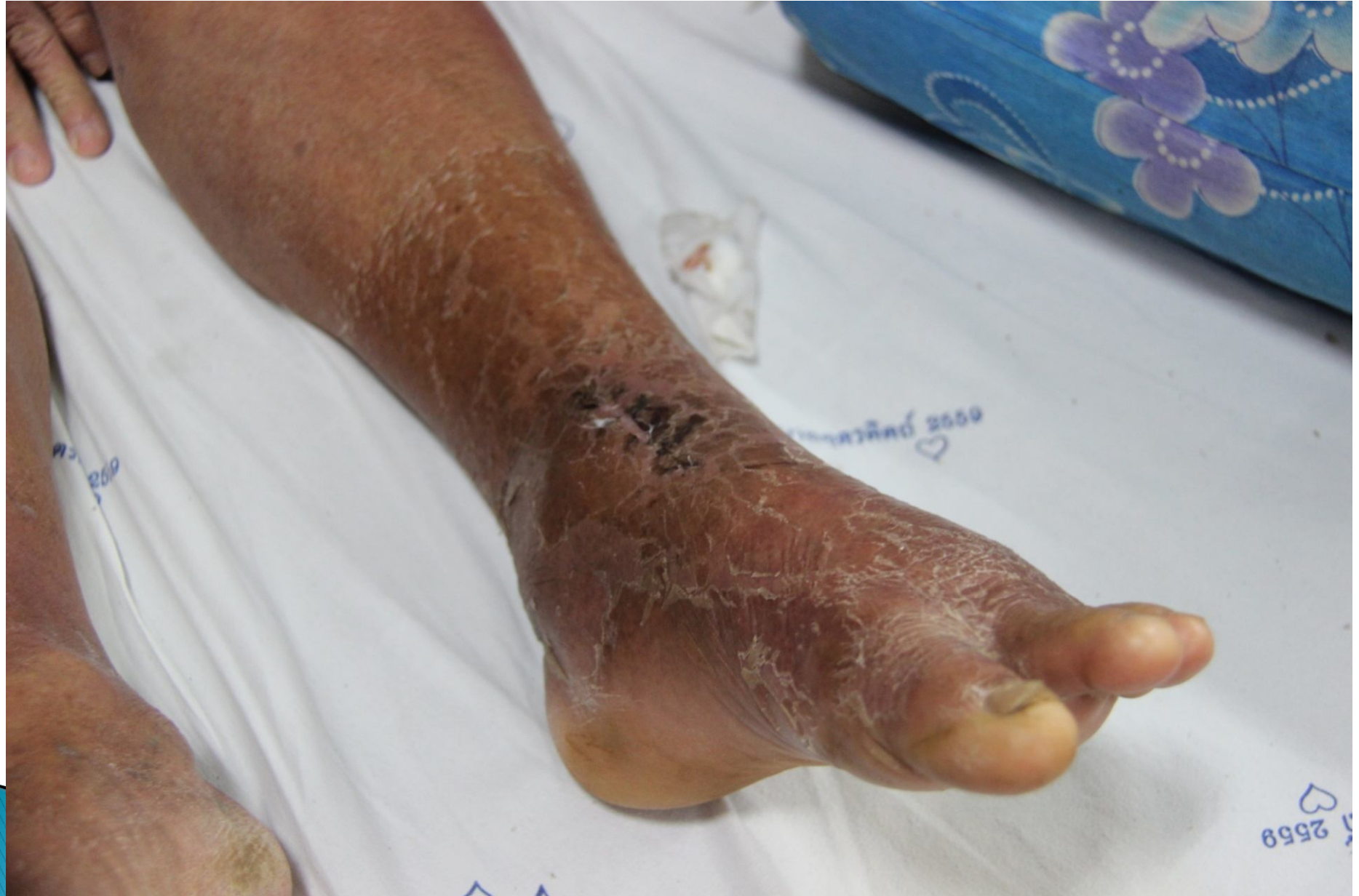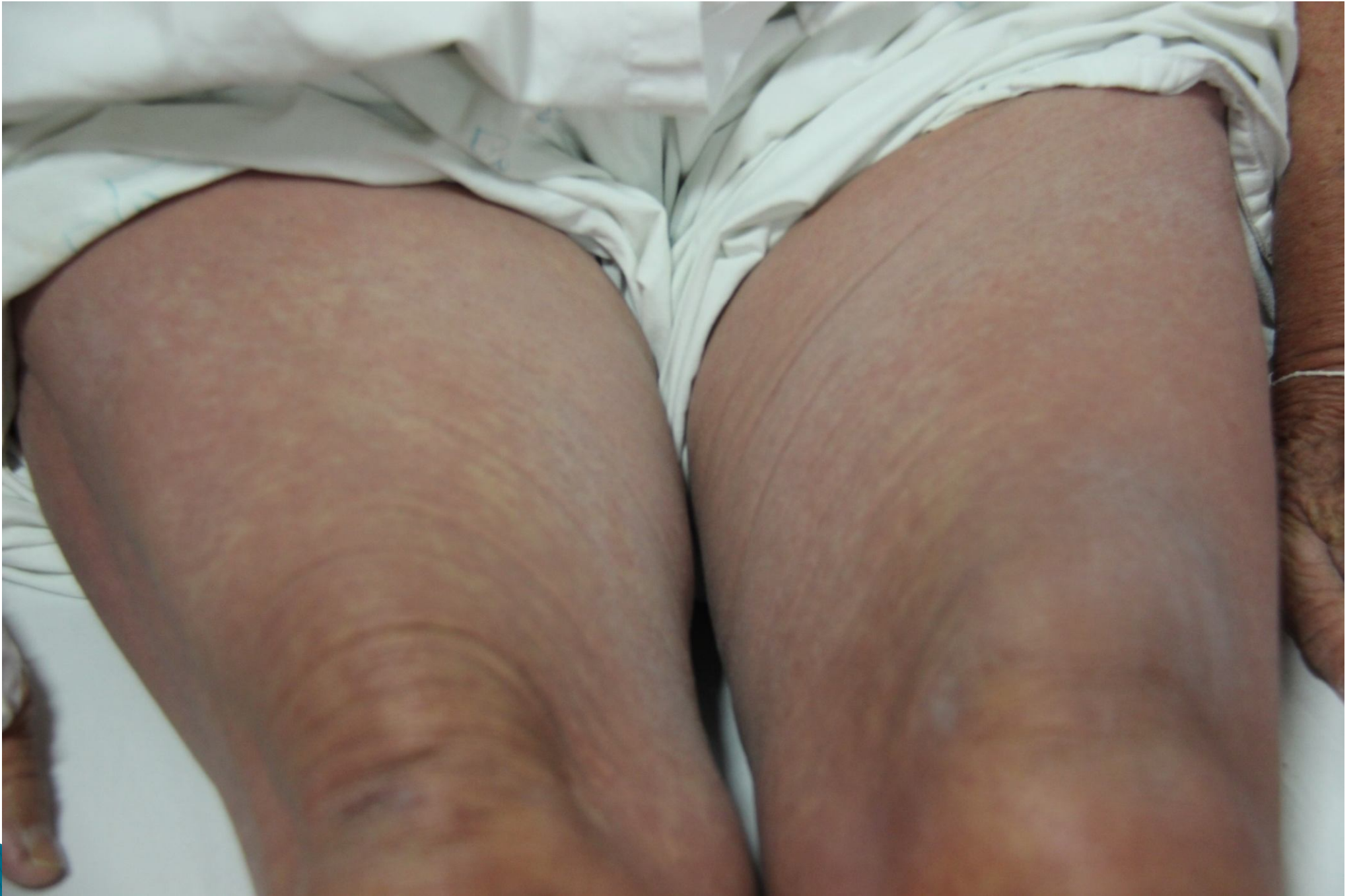

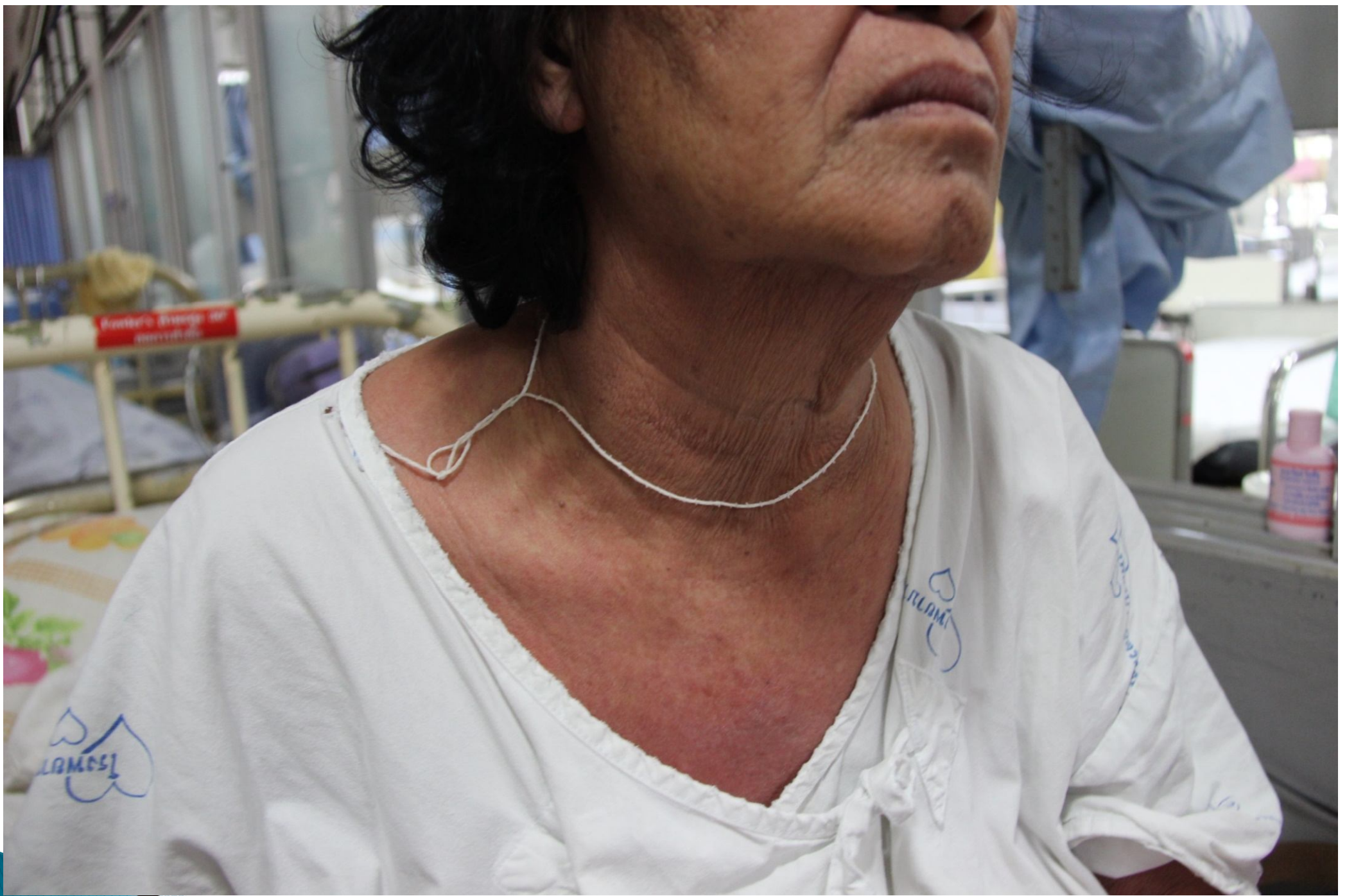
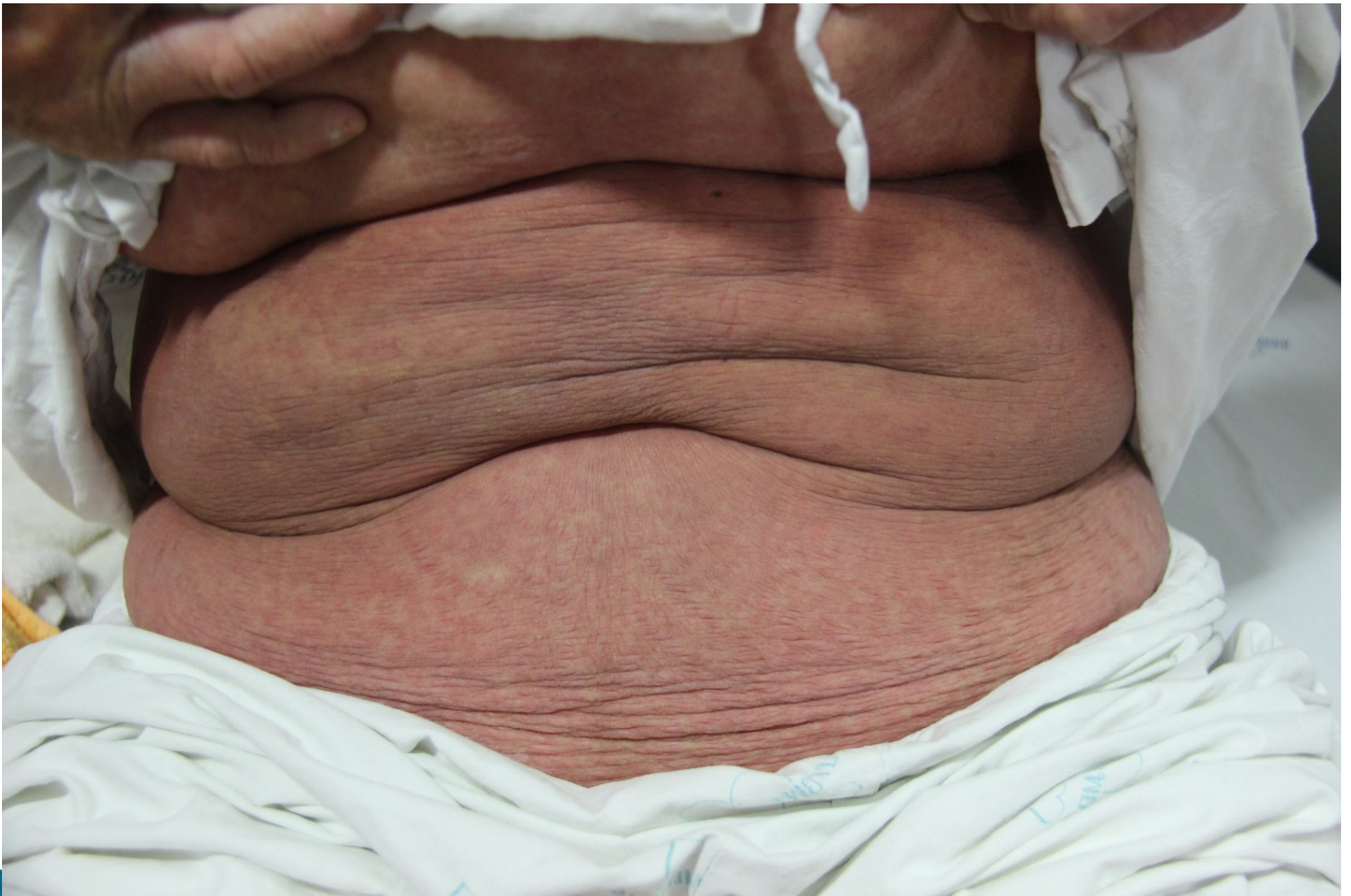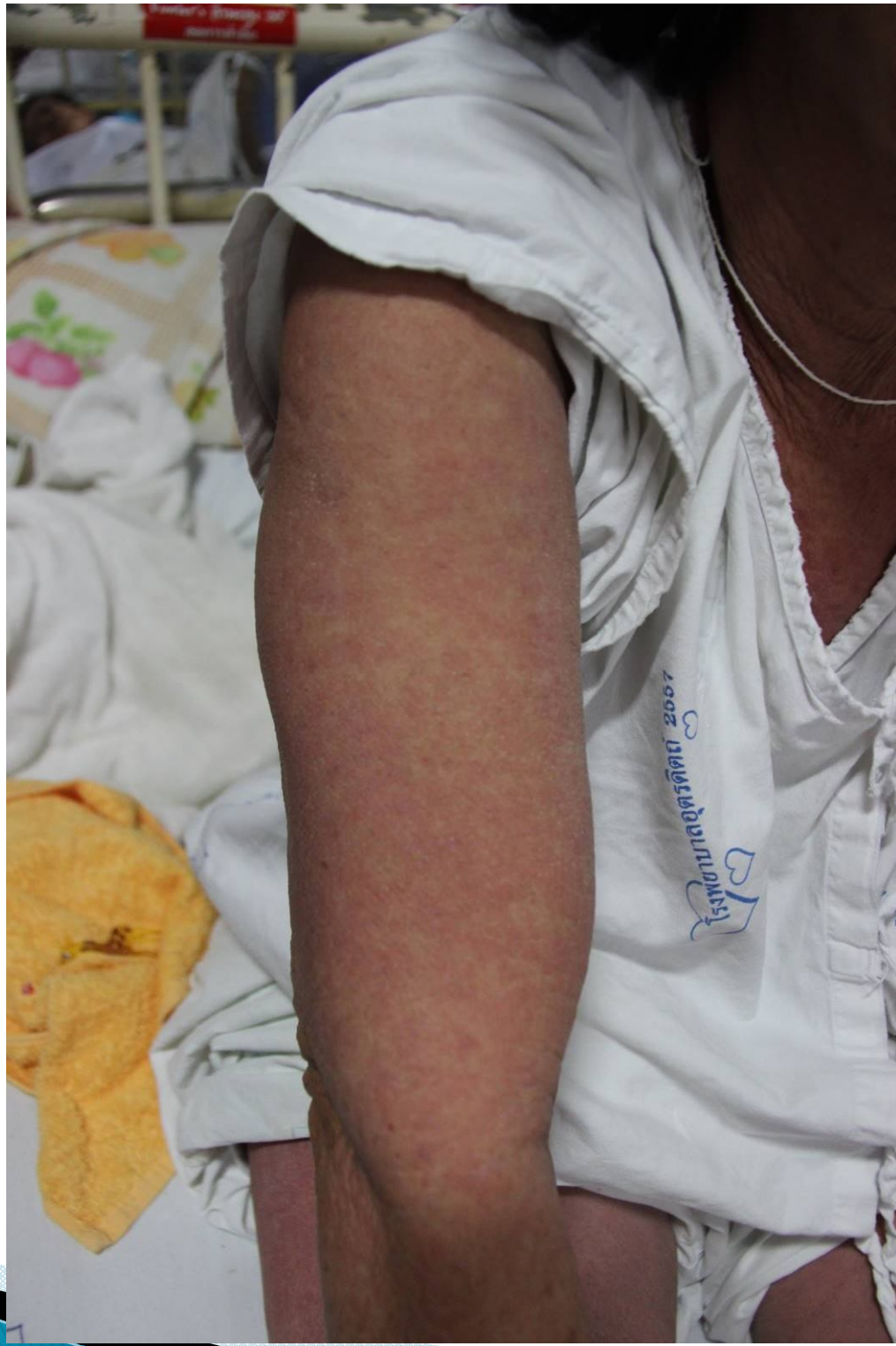CASE 10 ผู้ป่วยหญิงไทยคู่ อายุ 60 ปี DM & IDA Admit
ด้วย Septic arthritis

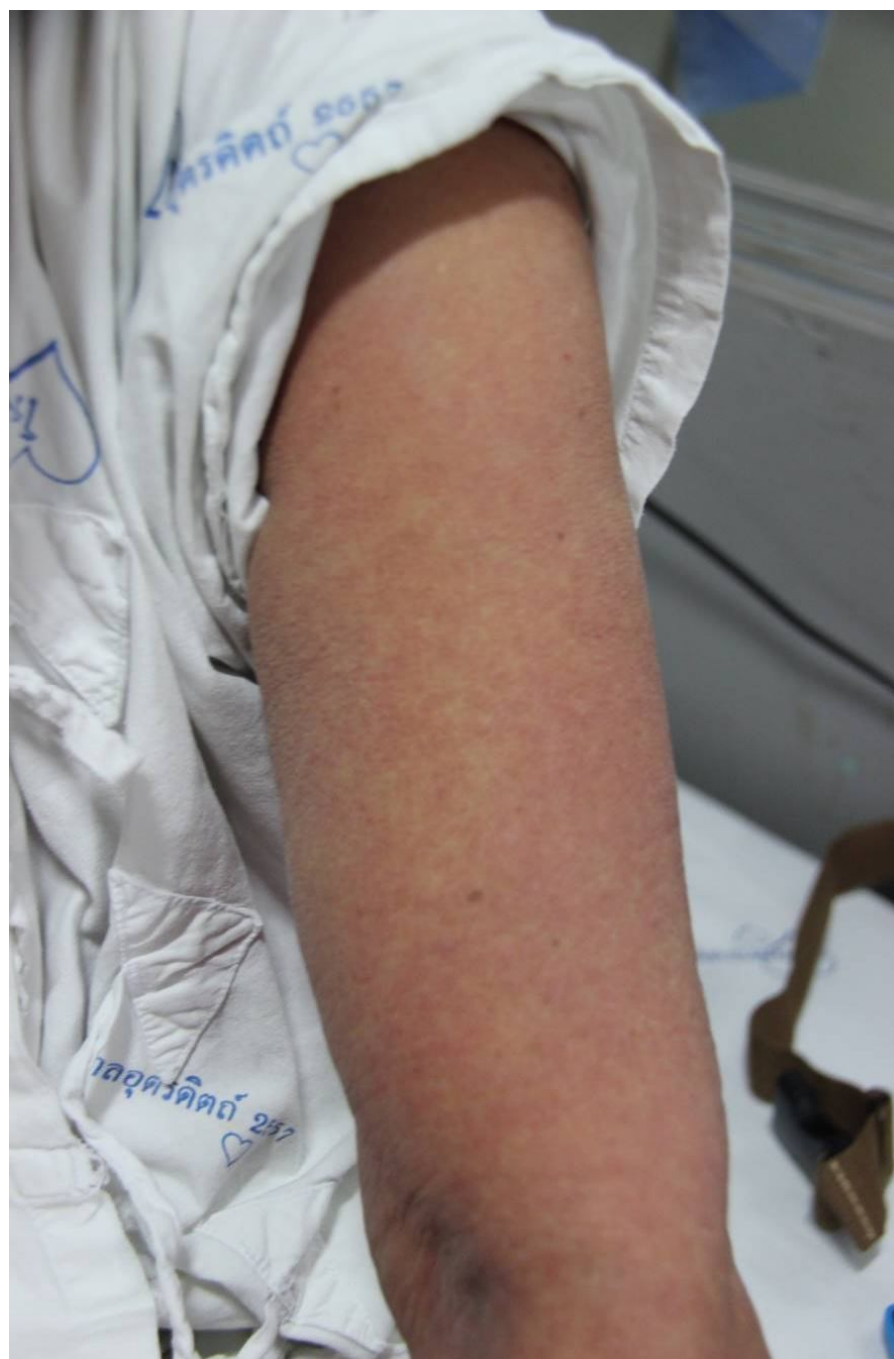






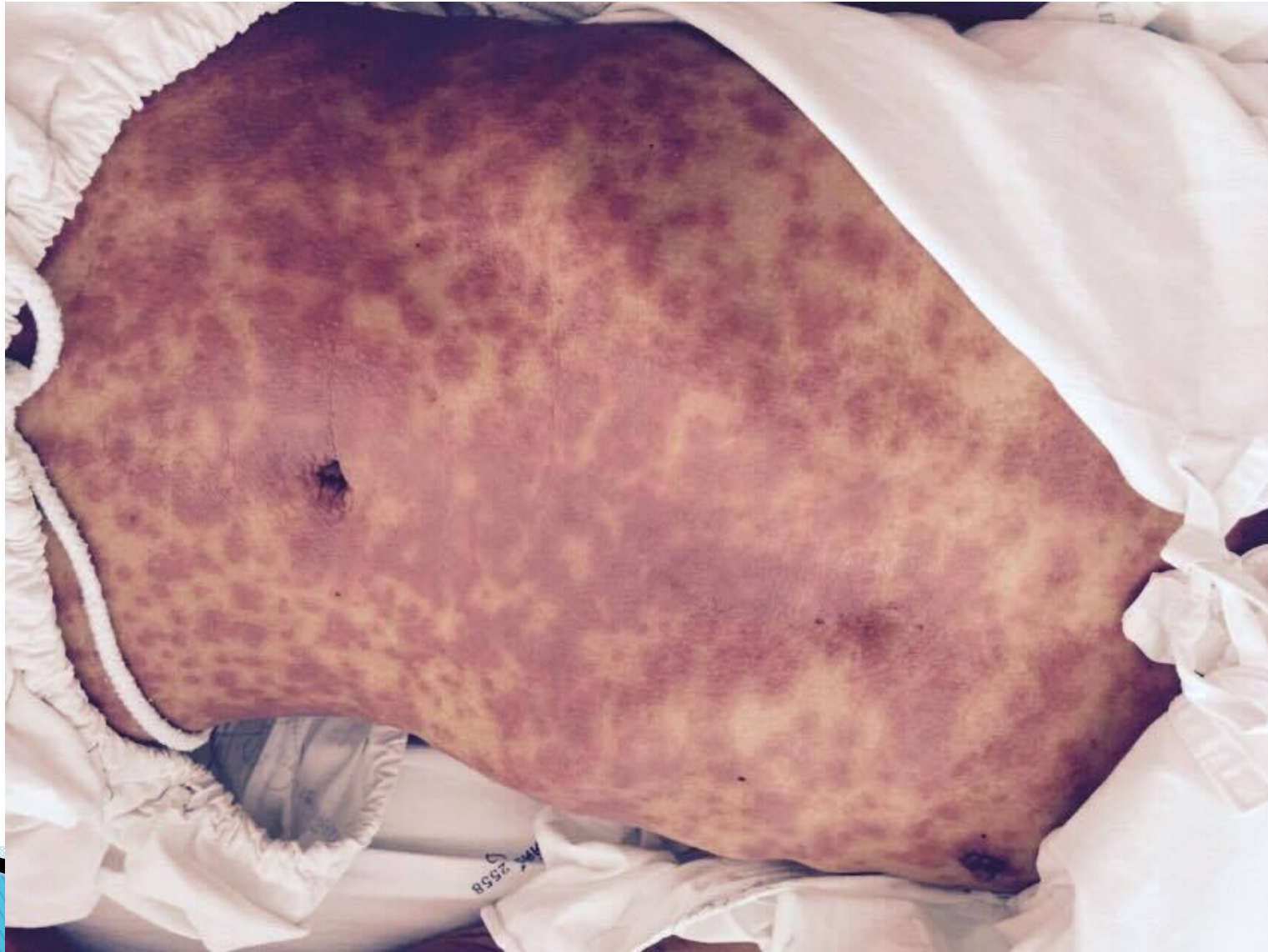


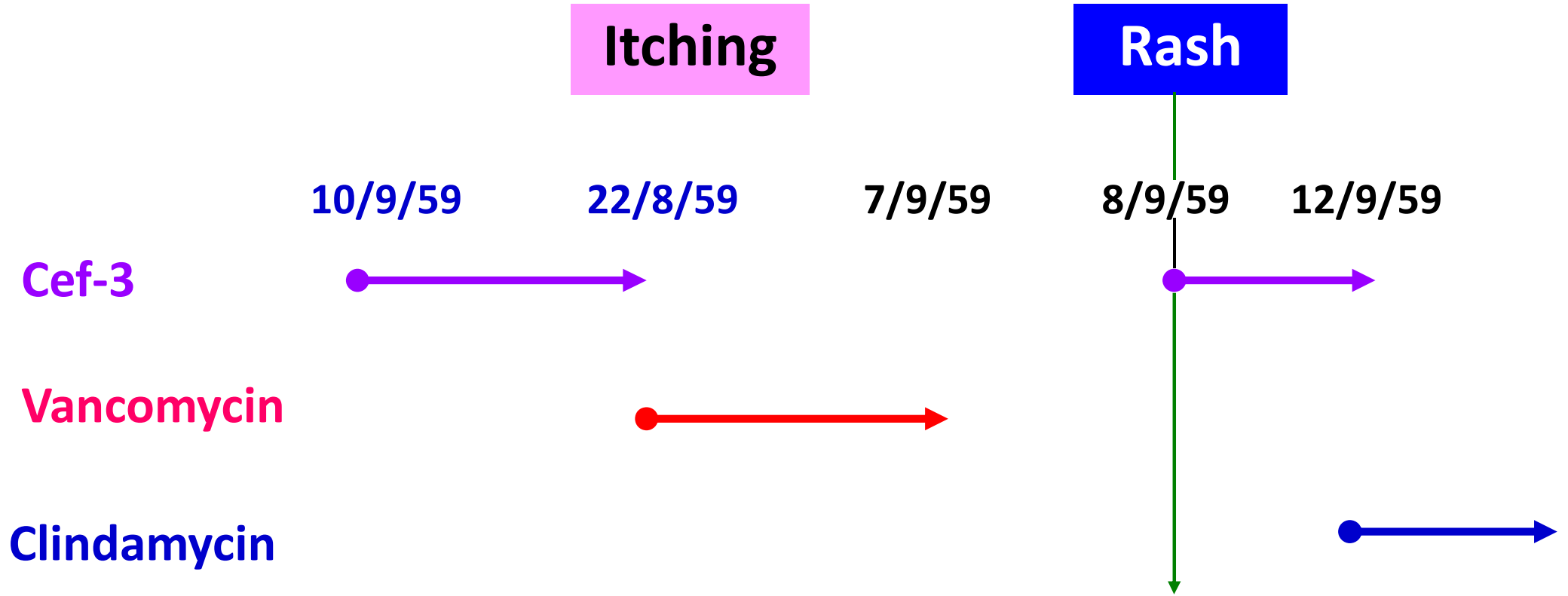


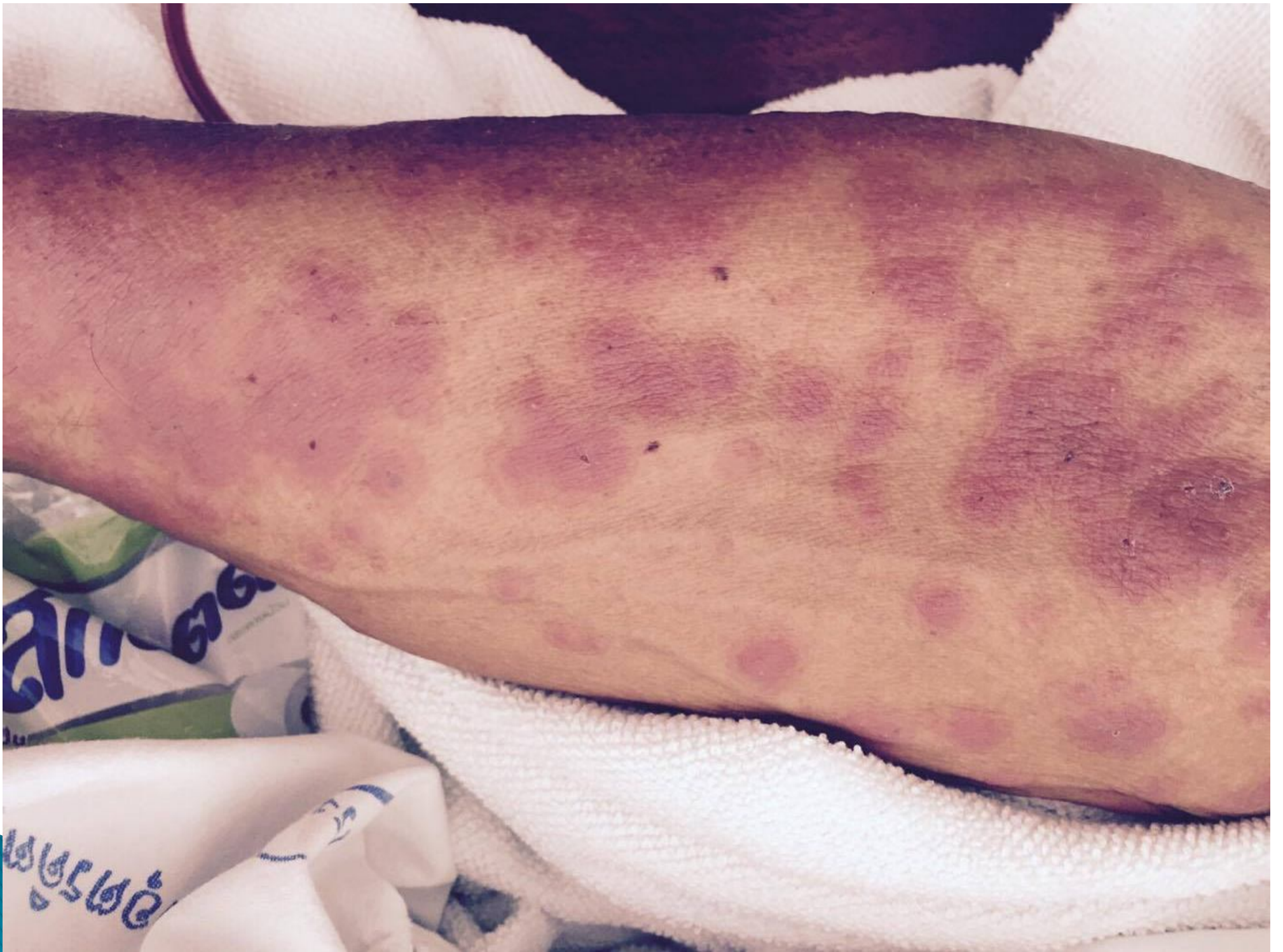Exanthematous drug eruption from ceftriaxone

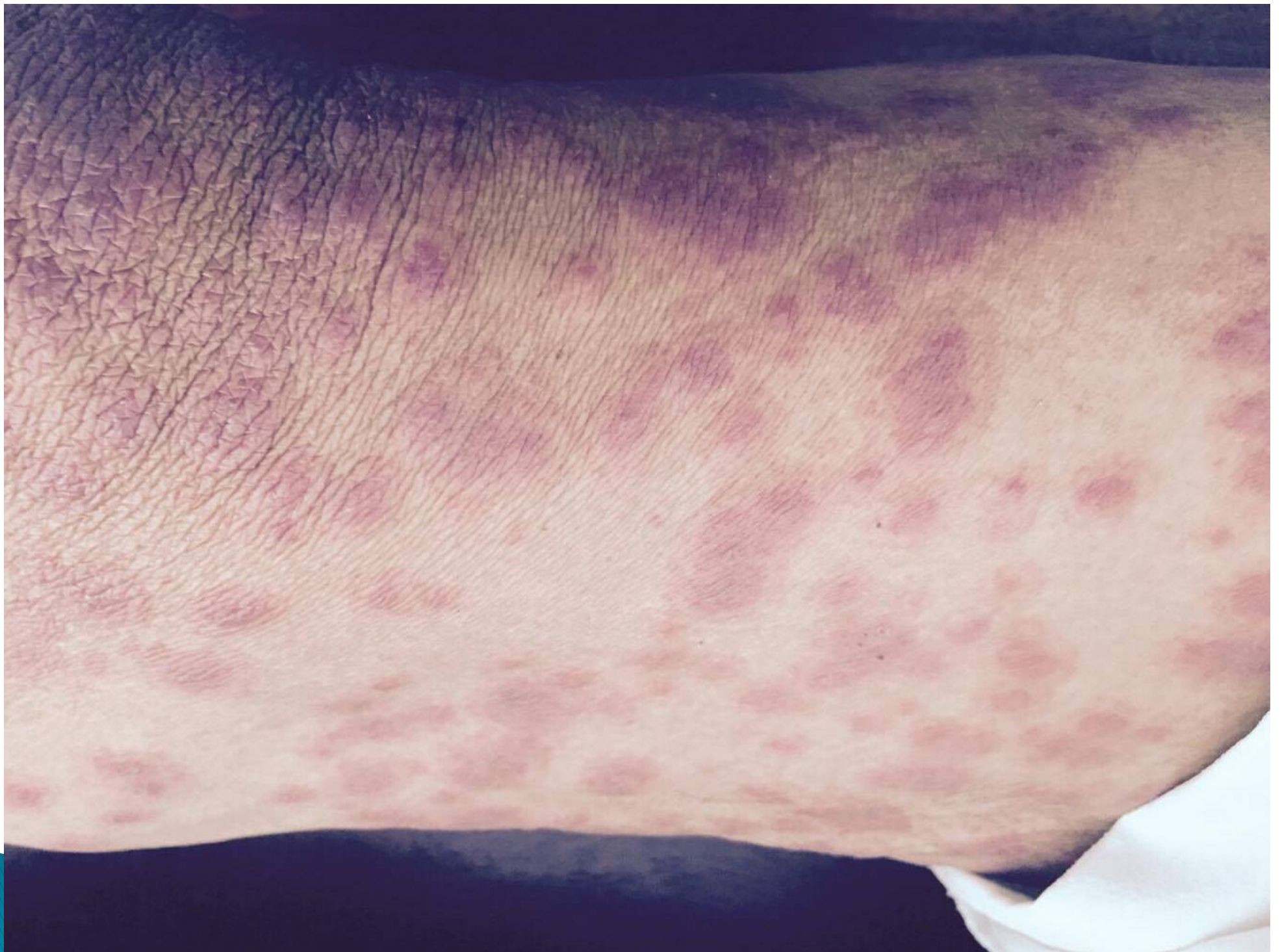CASE 11 ผู้ป่วยชายไทยคู่ อายุ 50 ปี TB spine S/P laminectomy with decompression ผื่นแดงทั้งตัว 5 วัน ได้ IRZE 6/7/59 ต่อมาได้ allopurinol 15/8/59 (เริ่มมีผื่นประมาณ 20/9/59)

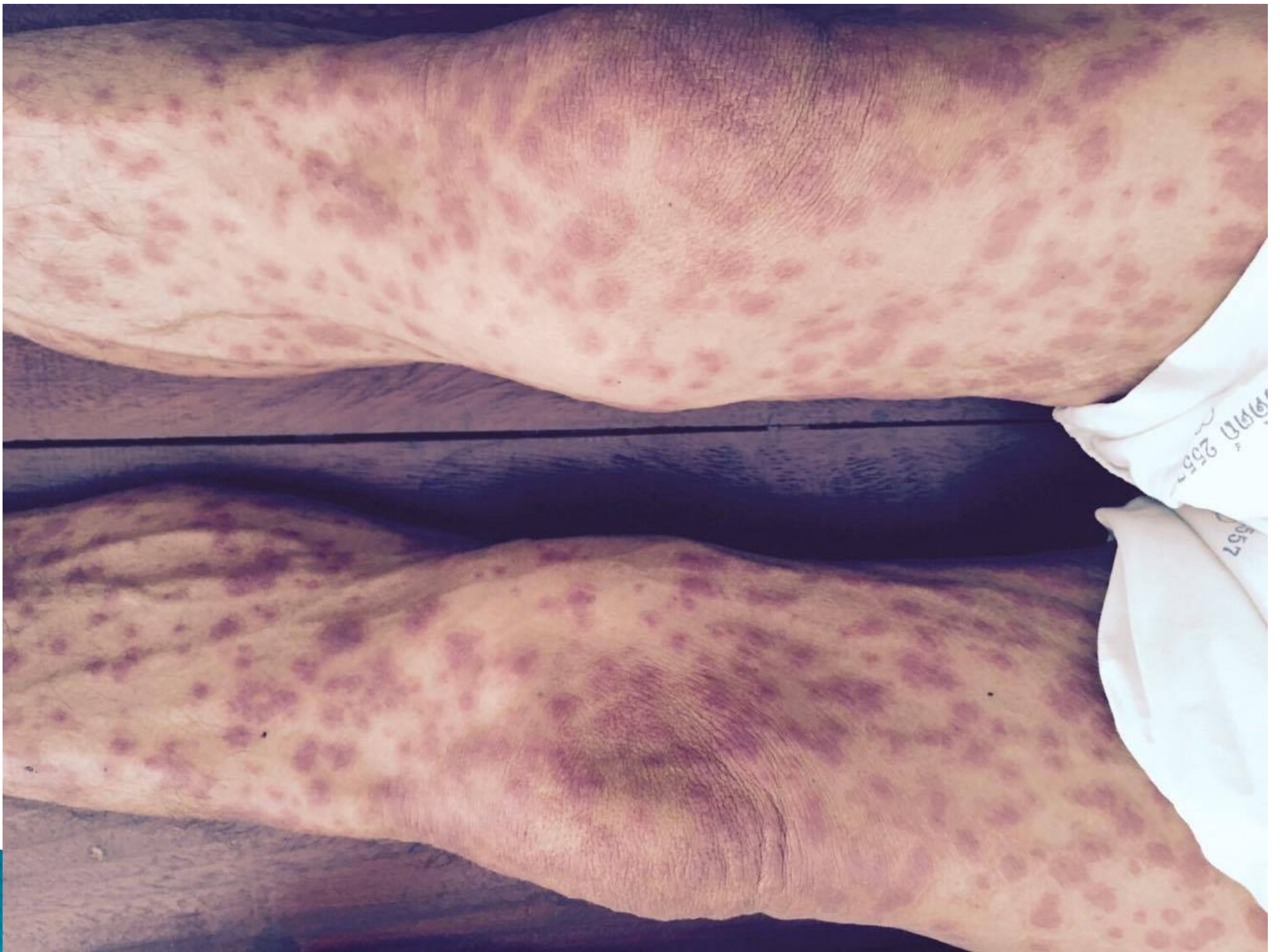

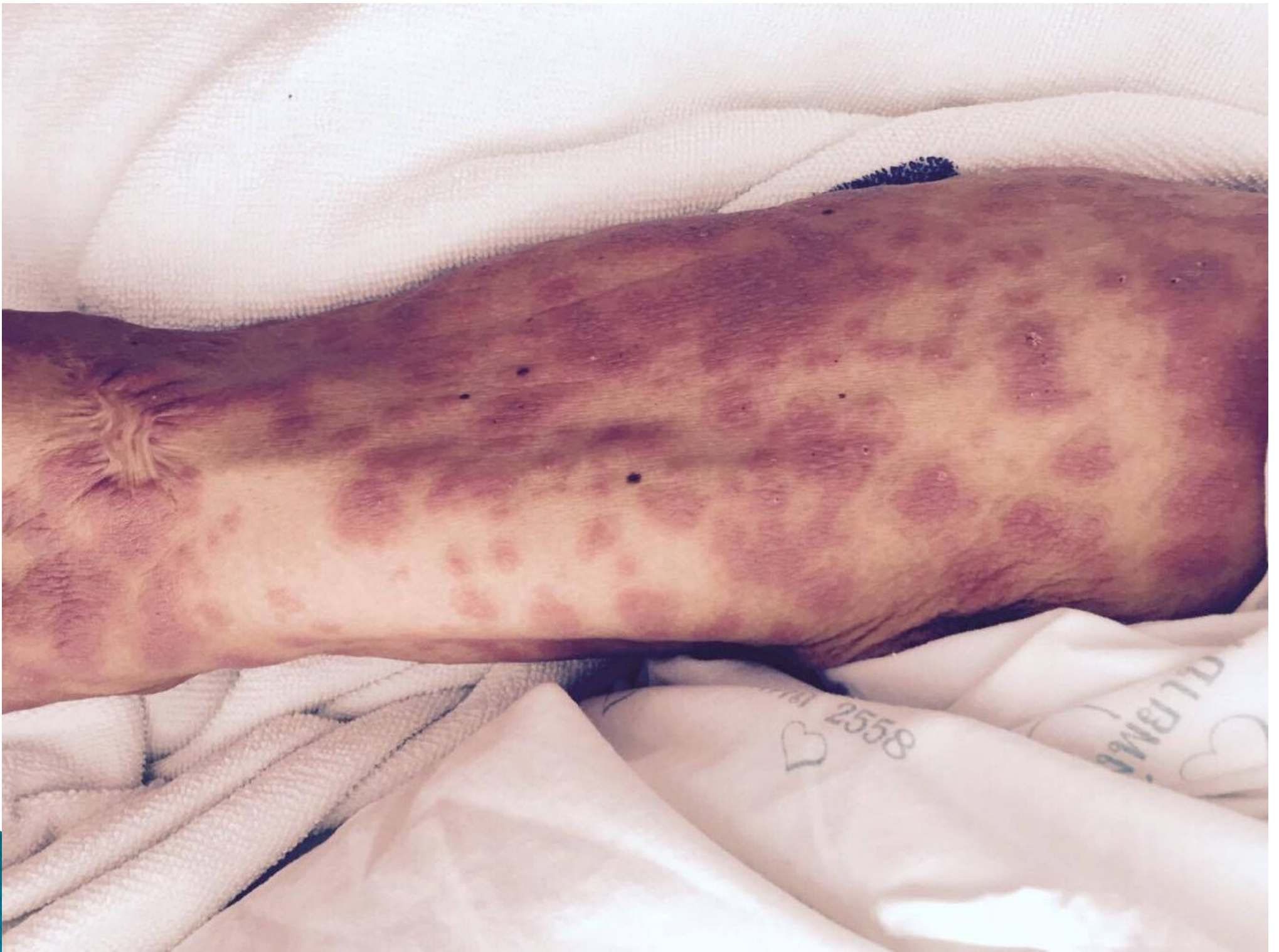CASE 10

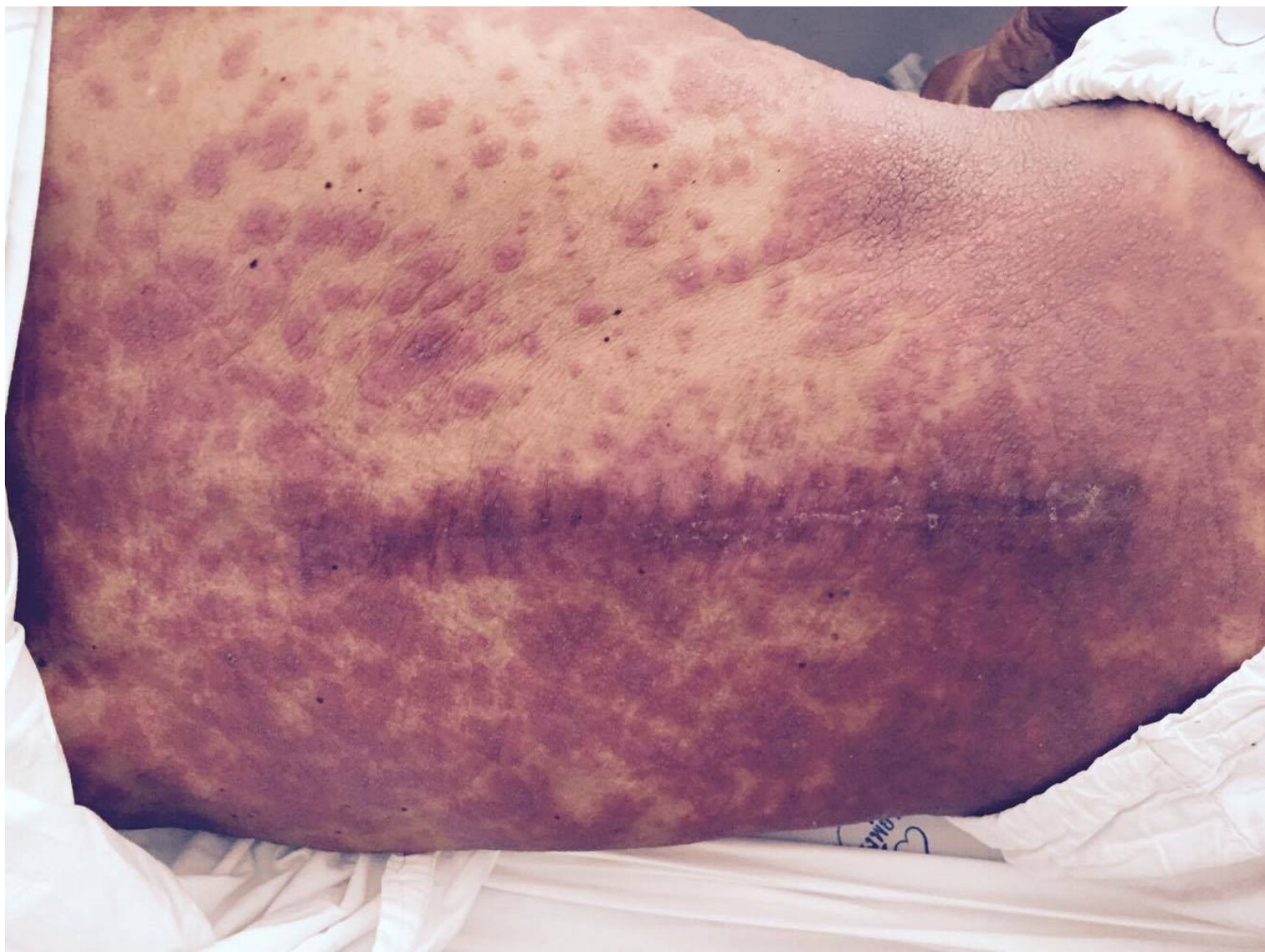






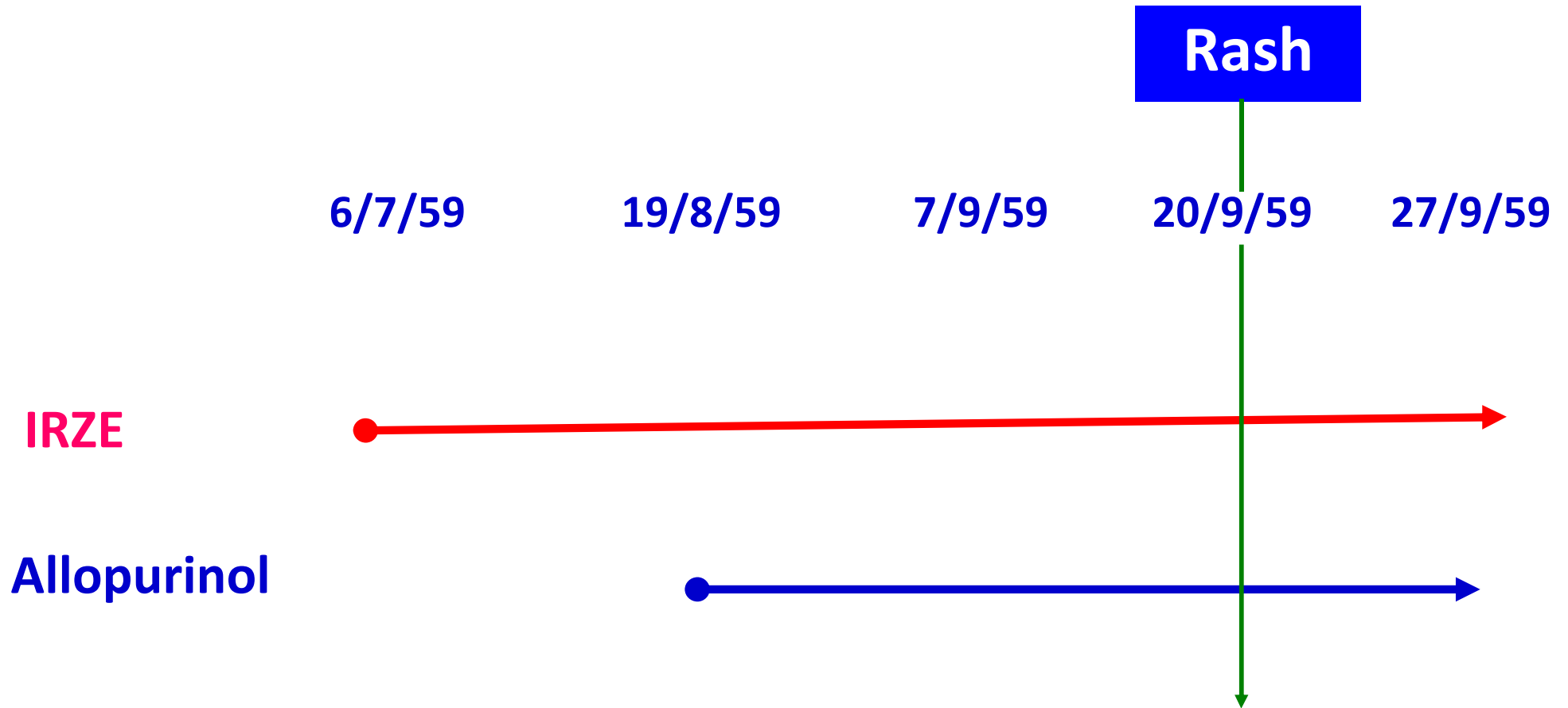






Erythema multiforme from allopurinol

CASE 11



Thank You

